Ueber

Luftinsufflationen in die vordere Augenkammer, eine neue Methode zur Behandlung der Iris- und Corneatuberkulose.

Inaugural-Dissertation

zur Erlangung der Doktorwürde

vorgelegt

der hohen medicinischen Facultät der Universität Bern

von

Cornelis Henricus Felix,

Arzt, Officier van gezondheid I. Klasse bei der Niederl.-Indischen Armee, z. Z. in Urlaub, Volontärassistent an der Universitäts-Augenklinik zu Leiden.

Geboren zu Boskoop (Holland).

Mit 4 Zeichnungen

Von der medicinischen Facultät auf Antrag des Herrn Professor Pflüger zum Druck genehmigt.

Bern, den 4. Juni 1902. Der Dekan: Heffter.

Meiner Gattin.

Inhalt.

Seite

I. Litteraturübersicht.

A. Iristuberkulose 7

B. Corneatuberkulose 16

II. Krankengeschichten.

I. Fall: Iristuberkulose 20

II. Fall: Iristuberkulose 31

III. Fall: Keratitis parenchymatosa tuberculosa . . 34

III. Technik der Operation und Erklärung des Heilungsvorgangs 40

I. Litteraturübersicht.

A. Iristuberkulose.

In Bezug auf die Frage der Behandlung der Iristuberkulose ist die Litteratur nicht gerade reichhaltig. Die Hauptursache davon ist wohl die ziemliche Seltenheit der genannten Augenerkrankung, wenn auch der Ausspruch von de Wecker[1]: „que la diathèse tuberculeuse doit avoir envahi presque toutes les parties du corps avant de se manifester dans l'oeil" in seinem Lehrbuche von 1867 nicht mehr zu Recht besteht.

Seitdem Gradenigo[2]) (1870) den ersten sicheren Fall von Iristuberkulose constatirte und beschrieb und Perls's[3]) (1873) interessante Mittheilungen über Augentuberkulose erschienen sind, haben sich die Publicationen über diesen Gegenstand ziemlich gehäuft.

Bevor jedoch Haab 1879 seine Untersuchungen in v. Graefe's Archiv veröffentlichte, hatten alle bis dahin erschienenen Publicationen mehr den Zweck, klinische Beschreibungen von beobachteten Fällen zu geben mit Vermeldung der mikroskopischen Untersuchungsresultate, als eine besondere Behandlungsweise zu beschreiben. So sind ausser von Gradenigo und Perls noch Mittheilungen von Koester[4]), Weiss[5]) und Saltini[6]) bekannt geworden. Koester (1873) war der erste, welcher in einem Falle von localer Iristuberkulose den Beweis lieferte, dass das sogenannte Granulom der Iris aus tuberkulösem Gewebe besteht.

In allen diesen Fällen war schliesslich die Enucleation gemacht worden.

Saltini (1875) suchte noch den Iristuberkel durch Iridectomie zu entfernen, sah sich aber am Schlusse doch genöthigt, das Auge zu enucleiren.

Hänsell[7]) (1879) beschrieb 3 Fälle von „Knötchenbildung in der Iris", wovon er den einen mit grosser Wahrscheinlichkeit für Iristuberkulose hielt, während er die beiden anderen für suspect erklärte. Im ersten Falle, welcher

---

[1]) L. de Wecker, Traité théorique et pratique des maladies des yeux. 1867.

[2]) Gradenigo, Obs. d'irite tuberc., Ann. d'Oculist. T. LXIV. p. 174. Nach Nagel's Jahresbericht 1870.

[3]) Perls, Zur Kenntniss der Tuberkulose des Auges, Archiv f. Ophth. 1873. XIX. I. p. 221.

[4]) Koester, Ueber locale Tuberkulose. Centralbl. f. d. med. Wissensch. 1873, nach Nagel's Jahresbericht 1873.

[5]) Weiss, Ueber die Tuberkulose des Auges. Arch. f. Ophth. 1877. XXIII. 4. p. 141.

[6]) Saltini, Un case di neoplasia dell' iride. Ann. die Ottalm. IV. p. 127 nach Nagel's Jahresbericht 1875.

[7]) Hänsell, Beiträge zur Lehre von der Tuberkulose der Iris Cornea und Conjunctiva. Arch. f. Ophth. 1879. XXV. 4. p. 1.

ocal mit Atropin und warmen Umschlägen, innerlich nacheinander mit Calomel, Salicyl. natr., Jodkalium und Eisen und ausserdem mit Inunctionskur behandelt worden war, wurde noch die Punction der vorderen Augenkammer und dreimal Iridectomie gemacht. Nach einer Behandlung von 9 Monaten wurde der Patient ungeheilt entlassen.

Hänsell hat ferner durch seine zahlreichen Impf-Versuche auf Thieraugen einen wichtigen Beitrag zur Lehre von der Augentuberkulose geliefert.

Vor Allem haben aber die Untersuchungen von Haab[1]) (1879) unsere Kenntniss der Iristuberkulose bedeutend gefördert. Nach dem klinischen Verlaufe unterschied er zwei Gruppen: 1. die der disseminirten Tuberkulose, wobei sich in der Iris kleine Tuberkelknötchen entwickeln, die eine Zeitlang bestehen bleiben und langsam wieder verschwinden, während das Auge schliesslich entweder ausheilt oder an schleichender Irido-Cyclitis zu Grunde geht; 2. diejenige, bei welcher die Tuberkelwucherungen den Bulbus perforiren und das Auge phthisisch wird.

Er macht bereits darauf aufmerksam, dass Lymphdrüsenschwellungen am Ohr und Kieferwinkel bei Augentuberkulose häufig sind und als diagnostisches Hilfsmittel dienen können.

Nach Haab ist die Behandlung in den meisten Fällen ziemlich aussichtslos. Frische Luft, kräftige Nahrung, Leberthran, Eisenpräparate, ausserdem local Atropin und warme Umschläge sind die Mittel, mit denen man das Uebel zu bekämpfen versuchen kann und mit denen es möglich ist, in Fällen der ersten Gruppe die Krankheit zu heilen.

In geeigneten Fällen räth Haab auch zur Excision des tuberkulösen Tumors, verkennt aber nicht, dass häufig lediglich die Enucleation übrig bleibt.

Auch Pflüger[2]) (1880) versuchte in einem Falle von Iritis tuberculosa durch Excision des tuberkulösen Tumors den Process zum Stillstand zu bringen. Es trat jedoch chronische Cyclitis auf mit Verminderung des Visus bis zur quantitativen Lichtempfindung.

So ziemlich derselben Meinung wie Haab ist Michel, der in seinem Lehrbuch der Augenheilkunde 1884 sagt, die Behandlung der tuberkulösen Iritis bestehe darin, durch Atropin die Bildung von hinteren Synechien zu verhindern, ferner, wenn nöthig, in der Ausführung der Iridectomie und bei drohender Perforation der Enucleatio bulbi. Für den Allgemeinzustand empfiehlt er neben kräftiger Nahrung den Gebrauch von Arsenik.

Wagenmann[3]), der 1886 einen Fall von Iridocyclitis tuberculosa beschreibt, spricht sich ungünstig über eine expectative Therapie aus, betrachtet sogar die Entfernung des kranken Irisstückes als schädlich und hält bei sicherer Diagnose einen radicalen chirurgischen Eingriff — Enucleatio oder Excenteratio bulbi — für indicirt.

Ein Fall von geheilter Iristuberkulose, den Schneller[4]) (1888) publicirt hat, beweist immerhin, dass eine conservative Behandlung durchaus nicht zu verwerfen ist.

Ausserdem ist dieser Fall noch in einer anderen Hinsicht sehr lehrreich. Er zeigt uns nämlich die sehr günstige Einwirkung der Schmierkur auf einen tuberkulösen Process. Er soll darum hier kurz mitgetheilt werden:

Bei einem 5jährigen Jungen wurde auf dem rechten Auge ein Iristumor constatirt, welcher nach Iridectomie durch die histologisch-bacteriolo-

---

[1]) Haab, Die Tuberkulose des Auges. Arch. f. Ophth. 1879. 4. p. 163.

[2]) Pflüger, Iritis tuberculosa. Augenklinik der Univ. Bern. Bericht für das Jahr 1880. Nach Nagel's Jahresb. 1882.

[3]) Wagenmann, Zur Kenntniss der Iridocyclitis tuberculosa. Arch. f. Ophth. 1886. XXXII. 4. p. 225.

[4]) Schneller, Ueber einen Fall von geheilter Iristuberkulose. Inauguraldissertation, Halle 1888.

gische Untersuchung sowohl als durch die positiven Impfergebnisse als tuberkulöse Neubildung erkannt wurde. Sechs Wochen später wurde auf demselben Auge ein Recidiv beobachtet, und es bildete sich unmittelbar neben dem Colobom ganz derselbe Tumor wie vorher. Obwohl bereits die Totalexstirpation der Iris ins Auge gefasst war, wollte man doch vorher es noch mit einer antiluetischen Kur probiren. Der Erfolg war überraschend. Nach einer energischen Inunctionskur, zugleich mit Jodkalium innerlich, ging der Tumor zurück und war nach 3 Monaten vollkommen verschwunden.

Hill Griffith[1]) (1889) hält nach dem Ergebniss eines beobachteten Falles von „Primary tuberculosis of the Iris" die Enucleatio erst dann für angezeigt, wenn der Visus vollkommen verschwunden ist. Vor Iridectomie warnt er sehr und begründet dieses damit, dass es allzeit zweifelhaft ist, ob primäre Iristuberkulose vorliegt.

Eine andere Ansicht äussert Hirschberg[2]) (1889), der die Entfernung des Auges gerade da für nothwendig hält, wo die Iristuberkulose als primäre betrachtet werden kann, damit der Patient von einer weiteren Ausbreitung der Tuberkulose bewahrt bleibt. Bei secundärer Iristuberkulose kann die Enucleation durch die heftigen Schmerzen im erkrankten Auge indicirt sein.

Iridectomie wurde ferner gemacht in einem Falle, den Terson[3]) 1889 publicirte und in welchem ein erbsengrosser Tuberkel durch genannte Operation mit Erfolg entfernt wurde. Kurz zuvor hatte de Wecker[4]) einen Fall veröffentlicht, in welchem ebenfalls nach Exstirpation eines Iristuberkels Genesung eintrat.

Bei ausgebreiteter Iristuberkulose empfiehlt Terson die Excision der ganzen Iris und schreitet nur bei starken Schmerzen zur Enucleation.

Leber, der 1891 auf der 21. Versammlung der ophthalmologischen Gesellschaft zu Heidelberg eine interessante Rede über „abgeschwächte Tuberkulose des Auges" hielt, spricht sein Urtheil über die Iridectomie bei Iristuberkulose folgendermaassen aus: „Bekanntlich ist bei der gewöhnlichen Form der Iristuberkulose eine Iridectomie, bei welcher ein Theil des krankhaften Gewebes zurückbleibt, meist von einem rascheren Wachsthum der Wucherung gefolgt. In meinen Fällen und besonders dem zuletzt beschriebenen war dagegen ein günstiger Einfluss der Iridectomie auf den Verlauf des Processes unverkennbar."

Die Exstirpatio Iridis, welche von Terson angerathen und von Schneller erwähnt wird, ist thatsächlich in einem von Leidholdt[5]) (1898) beschriebenen Falle von Iritis tuberculosa ausgeführt worden. Die Operation wurde sehr gut vertragen, die beträchtliche Blutung schnell resorbirt, und man trug sich schon mit der Hoffnung auf gänzliche Wiederherstellung des Patienten. Da trat nach etwa 3 Wochen ein Recidiv auf, welches die Enucleatio nöthig machte. — Die Begeisterung, mit welcher 1890 das Koch'sche Tuberculin als Heilmittel gegen Tuberkulose von der ganzen medicinischen Welt begrüsst wurde, erweckte auch bei vielen Ophthalmologen das Verlangen, dieses Serum bei tuberkulösen Augenerkrankungen zu versuchen. Dönitz[6]) (1891) war der erste, welcher über die Wirkung des Tuberculins auf experimentelle Augentuberkulose bei

---

[1]) Hill Griffith, Primary tuberculosis of Iris. Ophth. soc. of the united kingdom. Dec. 19th., 1889. Nach Nagel's Jahresbericht 1889.

[2]) Hirschberg, Tuberkulöse Geschwulst der Iris. Münch. Med. Wochenschrift 1889. No. 22. Nach Nagel's Jahresbericht 1889.

[3]) Terson, Tuberculose oculaire. Arch. d'Opht. 1890. T. X. p. 7.

[4]) Nach Terson, l. c.

[5]) Leidholdt, Beiträge zur Casuistik der Augentuberkulose. Inaug.-Diss. Halle. 1889.

[6]) Dönitz, Deutsche med. Wochenschr. No. 47. 1891.

Kaninchen berichtete. Durch Einbringung tuberkulösen Materials in die vordere Augenkammer erzeugte er bei Kaninchen Iristuberkulose und spritzte sodann eine Zeit lang Tuberculin ein. Bei den so behandelten Thieren waren die entstandenen Tuberkel nach 3—4 Monaten spurlos verschwunden. Er kommt zu folgenden Conclusionen:

1. Tuberculin ist ein sicheres Heilmittel gegen die experimentelle Iristuberkulose bei Kaninchen.

2. Dasselbe beginnt seine Wirkung erst dann, wenn mikroskopisch schon echte Tuberkel nachzuweisen sind.

3. Die erste Wirkung des Tuberculins besteht in einer vorübergehenden heftigen Irritation des Auges.

4. Unter der Einwirkung des Tuberculins kommt später das Auge zur Ruhe.

5. Wenn vor dem Beginne der Behandlung nicht bereits tiefgehende Veränderungen vorhanden sind, bleibt das Auge erhalten, andernfalls atrophirt es.

6. Zur Heilung ist es nothwendig, das Tuberculin in steigender Dosis zu geben und fortwährend eine nicht zu geringe Reaction zu unterhalten.

Diese Resultate waren sicher recht ermuthigend und gaben das Recht, auch beim Menschen die Injectionen mit Koch'schem Serum zu erproben. Einer der Ersten, die hierzu übergingen, war Leber[1]) (1891). Das Resultat war in diesem Falle von tuberkulöser Iritis ein günstiges, es kam zur Heilung. Aber nach 7 Wochen erkrankte das andere Auge an Iritis tuberculosa.

Auch Königshöfer und Maschke[2]) machten 1891 Injectionen von Tuberculin in einem Falle von tuberkulöser Iritis und berichteten über günstige Beobachtungen. Schon nach 3 Injectionen von 0,5—1 mg constatirten sie ein schnelles Verschwinden der Tuberkel.

Im selben Jahre erschienen noch Publicationen von Wagner[3]) und Landgraf[4]), worin auf die günstige Wirkung des Tuberculins bei Augentuberkulose hingewiesen wurde.

Die Tagesdosis, welche eingespritzt wurde, zeigte bei den beiden Autoren beträchtliche Unterschiede. Während Wagner steigende Doses von 7—100 mg anwendete, sah Landgraf in einem Falle, bei welchem der Iristumor beinahe die Hälfte der Augenkammer ausfüllte, diesen so gut wie vollkommen bei einer täglichen Dosis von 0,5—36 mg verschwinden.

Spätere Untersucher über die Wirkung des Tuberculins bei experimenteller Iristuberkulose hatten nicht alle dasselbe günstige Resultat wie Dönitz. Sattler[5]) (1892) konnte sich mit seinen Conclusionen noch

---

[1]) Leber, Ueber abgeschwächte Tuberkulose des Auges. Ber. d. 21. Vers. d. Ophth. Gesellsch. Heidelberg. 1891. Beilageheft zu den klin. Monatsbl. f. Augenh. 1891. Bd. 29. S. 44.

[2]) Königshöfer u. Maschke, Beobachtungen über die Wirkung des Koch'schen Heilmittels bei Augenerkrankungen. Deutsche med. Wochenschr. No. 2. 1891.

[3]) Wagner, Die Tuberkulose des Auges etc. Münch. med. Wochenschr. 1891. S. 266. Nach Nagel's Jahresb. 1891.

[4]) Landgraf, Tuberkulöse Geschwulst der Uvea, mit Koch'scher Flüssigkeit behandelt. Berliner klin. Wochenschr. No. 11. 1891. Nach Nagel's Jahresb. 1891.

[5]) Sattler, Ueber die Wirkung des Tuberculins auf die experimentelle Iristuberkulose beim Kaninchen. Deutsche med. Wochenschr. No. u. 2. 1892.

an Dönitz anschliessen, aber Baas[1]) (1893), Yamagiwa[2]) (1893), Baumgarten und Walz[3]) (1898) kamen zu negativen Resultaten.

Baas experimentirte mit Tuberculin von Koch und Tuberculocidin von Klebs und fand, dass keiner von beiden Stoffen im Stande sei, die einmal ausgebrochene Impftuberkulose des Kaninchenauges aufzuhalten oder zu heilen.

Baumgarten und Walz kamen zu folgendem Schlusse. Kleine Dosen bringen keinen Vortheil, und je grösser man die Dosis nimmt, um so grösser wird der Nachtheil. Dieses ungünstige Resultat hatten sie erhalten bei einer Versuchsreihe an 52 Thieren.

Zu ganz entgegengesetzten Schlüssen gelangte Zimmermann[4]) (1898). Selbst die schwersten Formen von localer künstlicher Augentuberkulose beim Kaninchen sah er durch Tuberculininjectionen zur Heilung kommen. Er gebrauchte Tuberculin „O" und „R" und nennt selbst diese Präparate specifische Mittel gegen experimentelle Augentuberkulose. Ein besonderer Unterschied in der Wirkung war zwischen den beiden Präparaten nicht zu bemerken. Zimmermann war der Erste, welcher das Tuberculin „R" in einem schweren Falle von Iristuberkulose beim Menschen in Anwendung zog und eine günstige Wirkung erzielte.

Eine umfassende Studie über diesen Gegenstand erschien 1900 aus der Feder von Schieck[5]). Er beschreibt darin den klinischen Verlauf von 5 Fällen von Iristuberkulose, die an der Klinik zu Halle theils mit altem Tuberculin, theils mit Tuberculin „R" behandelt wurden.

Für einen günstigen Einfluss des Tuberculins sprechen nach Schieck 3 Fälle; bei diesen konnte er eine vollkommene Heilung constatiren. Die beiden anderen, bei denen unter dem Einflusse des Tuberculins bedeutende Irritationserscheinungen auftraten, kamen erst zur Genesung, als man mit den Injectionen aufhörte und eine expectative Behandlung einleitete. Jedoch ist Schieck der Meinung, dass dieser günstige Ausgang auf Rechnung der durch das Tuberculin entstandenen Gewebereaction zu setzen sei.

Nach einer Betrachtung der in der Litteratur vermeldeten, mit Tuberculin behandelten Fälle kommt er zu folgenden Conclusionen:

1. Alle mit Tuberculin behandelten Fälle kamen zur Heilung.

2. Die Furcht vor einer Verbreitung der Tuberkelbacillen von der Iris aus durch den Körper in Folge von Koch'schen Injectionen ist nicht gerechtfertigt.

3. Wegen etwa im Beginn auftretender Irritationserscheinungen braucht man die fernere Anwendung des Heilserums nicht aufzugeben.

Wenn wir aber die Krankengeschichten der durch Schieck selbst be-

---

[1]) Baas, Experimentell-anat. Untersuchung über den Einfluss des Tuberculocidins und Tuberculins auf die Impftuberkulose des Kaninchenauges. Arch. f. Ophth. Bd. 39. Heft 4. S. 178. 1893.

[2]) Yamagiwa, Versuchsresultate über die Wirkung des Tuberculins auf die Impftuberkulose des Meerschweinchens und Kaninchens. Virchow's Archiv. Bd. 124. Heft 2. Nach Nagel's Jahresber. 1893.

[3]) Baumgarten und Walz, Ueber den Heilwerth des neuen Koch'schen Tuberculins nach Experimenten an tuberkulös inficirten Kaninchen und Meerschweinchen. Centralbl. f. Bacteriol. No. 14. S. 587. Nach Nagel's Jahresber. 1898.

[4]) Zimmermann, Exper. u. anat. Untersuchung über die Einwirkung der neuen Koch'schen Tuberculinpräparate „O" und „R" auf den Verlauf künstlich erzeugter Augentuberkulose der Kaninchen. Die Ophthalm. Klinik No. 8 u. 9. 1898. Nach Nagel's Jahresber. 1898.

[5]) Schieck, Klinische und experimentelle Studien über die Wirkung des Tuberculins auf die Iristuberkulose. Archiv f. Ophth. Bd. 50. S. 247. 1900.

obachteten Fälle näher betrachten, dann scheint dessen Endurtheil über das Tuberculin ein allzu günstiges zu sein.

In Fall I trat ungeachtet dreier Injectionsserien immer wieder Recidiv auf, trotzdem während der Tuberculinbehandlung die Tuberkel stets zurückgingen oder ganz verschwanden. Von einer bleibenden Heilung kann schwerlich die Rede sein, da Patientin nach ihrer letzten Entlassung sich nicht mehr hat sehen lassen.

Fall II genas wohl schliesslich unter Tuberculininjectionen, doch hatten die ersten beiden Serien keinen Effekt.

In Fall V hatten Injectionen von Tuberculin „R" einen bleibenden günstigen Einfluss auf den Entzündungsprozess.

Auch bei künstlicher Iristuberkulose am Kaninchenauge hat Schieck mit Tuberculin „R" experimentirt. Er fasst seine dabei erhaltenen Resultate folgendermassen zusammen:

1. Eine immunisirende Wirkung von T.-R. besteht nicht.
2. Das T.-R. ist nicht im Stande, in jedem Falle Heilung herbeizuführen.
3. Der Verlauf der mit T.-R. behandelten Tuberkulosen ist nicht bösartiger als der nichtbehandelten.
4. Das Studium der Heilwirkung des Tuberculins bei dem tuberkulösen Kaninchenauge kann nicht vollkommen zuverlässig sein, da der Process auch ohne Tuberculin ausheilen kann.

Auffallend ist der Unterschied der Tuberculinwirkung beim Menschen- und beim Thierexperiment. Schieck erklärt sich dies in der Weise, dass die Wirkung nicht auf der Tödtung der Bacillen, sondern auf einer Gewebereaction beruhe. Wenn bei menschlicher Iristuberkulose die Bacillen tief im Gewebe liegen, unterliegen sie leicht der Gewebereaction. Liegen sie, wie bei der experimentellen Iristuberkulose, in grosser Zahl an der Oberfläche, dann sind sie ausserhalb des Bereiches der genannten Reaction.

Es kann nicht Wunder nehmen, dass das Jodoform, das in der Chirurgie bei verschiedenen tuberkulösen Processen so sehr gerühmt wird, auch bei Iristuberkulose in Anwendung gezogen wurde. Jedoch ist in der Litteratur überraschend wenig über die Application dieses Heilmittels bei Iristuberkulose zu finden.

Haab[1]) (1899) „sah von Einbringung sterilisirten Jodoforms in die Vorderkammer schon mehrfach gute Wirkung".

In einem Falle, den Ammann[2]) (1897) mittheilt, wurden durch Haab subconjunctivale Injectionen von Jodoformvaselin 1 : 5 angewendet.

Panas[3]) gab Jodoform 300—400 mg pro die innerlich.

Das bei Lungentuberkulose so oft empfohlene und angewendete Kreosot findet einen Vertheidiger in Quint[4]), der in zwei Fällen von tuberkulöser Iritis, welche lange Zeit allen therapeutischen Mitteln getrotzt hatten, einen bedeutenden Erfolg bei Anwendung von Kreosot hatte.

Auch Schmidt-Rimpler[5]) (1898) empfiehlt die Kreosotbehandlung, während in einigen anderen Publicationen (Haase, Bürstenbinder, Clavelier) ebenfalls von dessen Anwendung die Rede ist.

[1]) Haab, Atlas der äusseren Augenerkrankungen. 1899.

[2]) Ammann, Zur Iristuberkulose. Klin. Monatsbl. f. Augenheilk. 1897. S. 135.

[3]) Nach Norris und Oliver, System of diseases of the eye. 1898.

[4]) Quint, Ueber Kreosot bei tuberk. Iritis. Centralbl. f. pr. Augenheilkunde. 1893. März. S. 67.

[5]) Schmidt-Rimpler, Die Erkrankungen des Auges im Zusammenhang mit anderen Krankheiten. 1898.

Eine Ansicht von französischer Seite über die Behandlung der Iristuberkulose wurde 1898 von Fage[1]) und Lagrange[2]) ausgesprochen, welche Beide die conservative Therapie sehr vertheidigen. Sie warten mit der Enucleation solange als möglich und führen sie erst dann aus, wenn das Augenlicht unrettbar verloren ist und die Iristuberkulose als primär betrachtet werden muss

Gehen wir in den neueren Handbüchern der Therapie der Iristuberkulose nach, so finden wir bei Fuchs[3]) (1898), dass dieselbe zu bestehen hat in einer roborirenden allgemeinen Behandlung, Bekämpfung der localen iritischen Erscheinungen und, wenn das Auge zu Grunde zu gehen droht, in Entfernung des kranken Auges, damit es nicht die Ursache für die fernere Ausbreitung der Tuberkulose werde.

Ebenso empfiehlt Schmidt-Rimpler[4]) (1898) bei disseminirter Iristuberkulose, den Organismus durch kräftige Nahrung etc. zum Kampfe gegen den Tuberkelbacillus zu stärken. Bei ernsten Formen mit Entwicklung von tuberkulösen Granulationsgeschwülsten wird Excision des erkrankten Iristheiles angerathen und bei Recidiv die Enucleation. Er warnt davor, diese Operation allzu früh auszuführen, sondern lieber einige Zeit zu warten, ob der Tumor vielleicht spontan zurückgeht.

Das Koch'sche Tuberculin wird als ein Mittel angeführt, das in einzelnen Fällen mit Erfolg angewendet wurde.

Vossius[5]) (1898) giebt den Rath, sobald die Diagnose sicher ist, das erkrankte Stück der Iris wenn möglich durch Iridectomie zu entfernen und bei vorgeschrittenem Process die Enucleation zu machen.

Norris und Oliver[6]) (1898) halten eine allgemeine Behandlung „of the first importance“ und gehen zur Enucleation über, wenn trotzdem die Erkrankung fortschreitet und die Iristuberkulose als primär betrachtet werden muss. Auch im Falle von heftigen Schmerzen oder sympathischer Ophthalmie des anderen Auges empfehlen sie die Enucleation.

Als zur neuesten Litteratur gehörig, vermelden wir noch die von Pflüger[7]) (1901) bei zahlreichen Augenaffectionen und auch bei „Keratouveitis auf tuberkulöser Grundlage“ mit Erfolg angewendeten Hetol-Injectionen.

Pflüger drückt sich hierüber folgendermassen aus: „Die conservative Behandlung ist für die Mehrzahl der Fälle rationeller als die Iridectomie, welche nur einen Theil der tuberkulösen Herde entfernt.

Die Beobachtungen von Individuen mit doppelseitiger tuberkulöser Iritis, bei denen ich das eine Auge operativ, das andere conservativ behandelt hatte, haben mir schon vor vielen Jahren die Richtigkeit dieser Schlussfolgerung nachgewiesen. Die Hetolinjectionen werden die conservative Behandlung noch wesentlich unterstützen.“

---

[1]) Fage, Tuberculose du corps ciliare et son traitement. Clin. opht. No. 19. Nach Nagel's Jahresber. 1898.

[2]) Lagrange, Etiologie évolution de la tuberculose de l'iris. Société française d'opht. Congrès 1898. Nach Nagel's Jahresber. 1898.

[3]) Fuchs, Lehrbuch der Augenheilkunde. 1898.

[4]) Schmidt-Rimpler, l. c.

[5]) Vossius, Lehrbuch der Augenheilkunde. 1898.

[6]) Norris und Oliver, System of diseases of the eye. 1898.

[7]) Pflüger, Subconjunctivale Hetolinjectionen. Klin. Monatsbl. f. Augenheilk. 1901. XXXIX. Sept.-Oct.

Wenn wir die Resultate der Behandlung von Iristuberkulose, wie sie in den vorausgegangenen Mittheilungen niedergelegt sind, noch einmal kurz zusammenfassen, so kommen wir zu folgender Uebersicht über den gegenwärtigen Stand dieser Frage:

I. Die Therapie im Allgemeinen hat am meisten Erfolg bei der disseminirten Form der Iristuberkulose. Von der confluirten Tuberkulose mit ihrem progressiven und maligne Charakter sind nur vereinzelte Heilungen in der Litteratur bekannt geworden.

II. In jedem Falle von Iristuberkulose ist eine roborirende, allgemeine Behandlung, genau so wie bei einem tuberkulösen Processe in jedem anderen Theile des Körpers, von grossem Werthe. Durch kräftige Ernährung, frische Luft, Tonica, wie Leberthran, Eisen, Chinin, kann man den Organismus gegen die Bacilleninvasion stärken. In leichteren Fällen (disseminirte Tuberkulose) ist diese Therapie im Verbande mit einer Localbehandlung der iritischen Erscheinungen im Stande, den Process zum Stillstand zu bringen und zu heilen.

Die Verabreichung von Kreosot und seiner Derivate zu dem Zwecke, einen nachtheiligen Einfluss auf den Tuberkelbacillus auszuüben, kann hier sicher von Nutzen sein.

III. Die Jodoformtherapie findet sich zu vereinzelt in der Litteratur, als dass daraus Schlüsse über deren wirklich actuelle Bedeutung für die Iristuberkulose gezogen werden könnten. Weitere Versuche mit diesem Mittel wären nöthig, uns hierüber aufzuklären.

IV. Dasselbe gilt von den subconjunctivalen Hetolinjectionen. Sind diese auch vorläufig mit Erfolg in Anwendung gebracht, so bedarf es doch noch einer Reihe von Versuchen, um uns den wirklichen Werth derselben noch weiter zu beweisen.

V. Die Tuberculininjectionen, obwohl dieselben bis jetzt nur in einer kleinen Zahl von Fällen, welche beinahe sämmtlich zur disseminirten Form gehörten, in Anwendung gezogen wurden, scheinen einen günstigen Einfluss auf den tuberkulösen Process der Iris auszuüben. Ich möchte aber die Ansicht von Schieck noch nicht direct unterschreiben, „dass das Mittel von dem grössten Werthe ist bei menschlicher Iristuberkulose.“

Wo die Thierexperimente bei den verschiedenen Untersuchern noch solche widersprechende Resultate liefern, da wird der Clinicus mit Rücksicht auf die kleine Zahl von Beobachtungen einer günstigen Wirkung des Tuberculins beim Menschen gut daran thun, einstweilen das Koch'sche Tuberculin noch nicht

als „Heilmittel“ zu betrachten, sondern sich höchstens berechtigt fühlen, dasselbe in ernsten Fällen in Anwendung zu bringen.

VI. Das Urtheil über die Iridectomie ist bei den einzelnen Autoren ein sehr verschiedenes. Von dem Einen empfohlen, wird sie von dem Andern als nutzlos, ja selbst als schädlich betrachtet. In weitaus den meisten Fällen, bei denen sie versucht wurde, war sie ausser Stande, Heilung zu bringen. Dass bei der disseminirten Form der Iristuberkulose von der Iridectomie nur selten Nutzen zu erwarten ist, liegt auf der Hand. Wo ein umschriebener tuberkulöser Tumor vorhanden ist, m. a. W. bei einem Solitärtuberkel, kann man sehen, was die Iridectomie zu leisten vermag. Die ganze Iris zu exstirpiren, wie Terson empfiehlt, erscheint mir doch ein zu heroisches Mittel, um zur Nachfolge anzuspornen.

VII. Auch über die Enucleatio bulbi gehen die Ansichten noch sehr auseinander. Wo der Process stetig fortschreitet und das Auge zu Grunde zu gehen droht, oder wo bereits Perforation eingetreten ist, halten Viele dieselbe für indicirt.

Man bedenke aber, dass mehrere Fälle in der Litteratur bekannt geworden sind, in denen bald nach der Enucleation der Exitus letalis unter den Erscheinungen einer tuberkulösen Meningitis eintrat und behalte im Auge, dass in der übergrossen Mehrzahl der Fälle die Enucleation nur einen secundären tuberkulösen Herd entfernt.

Das ausschliesslich secundäre Auftreten von Iristuberkulose, welches bereits 1886 von Wagenmann[1]) betont wurde, wird auch jetzt noch von Fuchs, Leber u. A. angenommen.

Denkt man an die Möglichkeit einer primären Iristuberkulose, dann wird man früher an die Entfernung des erkrankten Auges gehen, um dadurch den Körper vor einer weiteren Infection zu schützen. Manche Autoren fühlen sich aber erst dann zur Vornahme dieser Operation gedrungen, wenn durch das Auftreten von heftigen Schmerzen das Leiden für den Patienten unerträglich wird.

Namentlich von französischer und englischer Seite wird eine streng conservative Therapie angerathen.

Wie die Verhältnisse bezüglich der Behandlung der Iristuberkulose gegenwärtig liegen, hielt es Professor Koster für kein nutzloses Unternehmen, nach einem neuen Mittel zu suchen, das vielleicht bessere und dauerndere Resultate liefern könnte. Er

[1]) Wagenmann, l. c.

liess sich dabei leiten durch den Gedanken an den heilsamen Einfluss von Luftinsufflationen in die Bauchhöhle bei Peritonealtuberkulose, wie siezuerst von Nolen[1]) ausgeführt worden sind, eine Methode, welche basirt auf den zahlreichen constatirten Heilungen von tuberkulöser Peritonitis nach Laparotomie.

Bei der Anwendung der Lufttherapie auf die Iris lag es auf der Hand, das Kammerwasser zu entfernen und durch sterilisirte Luft zu ersetzen.

Die Weise, auf welche die Luftinsufflation in die vordere Augenkammer geschieht, wird in einem der folgenden Abschnitte mitgetheilt werden.

B. Corneatuberkulose.

Dass Corneatuberkulose primär beim Menschen vorkommen kann, wissen wir erst seit neuerer Zeit.

Deren secundäres Auftreten war bereits seit der Zeit bekannt, in der die ersten Fälle von Iris- und Conjunctivaltuberkulose veröffentlicht worden waren.

Wohl waren schon 1871 von Arcoleo[2]) verschiedene Fälle von primärer Corneatuberkulose publicirt worden, aber Hänsell[3]), der 1879 einen interessanten Beitrag zur vorliegenden Frage lieferte, glaubte begründete Zweifel über die Richtigkeit seiner Diagnose hegen zu dürfen.

Dieser letzgenannte Autor bewies durch ein Reihe von Thierexperimenten, dass sich auch in der Cornea primär Tuberkel entwickeln können und beschrieb eingehend das Bild von den primär entstandenen tuberkulösen Veränderungen in der Cornea.

Er bezweifelt aber das primäre Auftreten von Corneatuberkulose beim Menschen wegen Mangel an beweisenden Beobachtungen. Die secundäre tuberkulöse Affection der Cornea nach Iristuberkulose zeigt sich nach Hänsell beim Menschen- und beim Kaninchenauge sowohl makroskopisch als mikroskopisch ganz in der gleichen Weise.

Haab[4]) (1879) bespricht in seiner Abhandlung über Augentuberkulose die Verhältnisse in der Cornea nicht.

Erst 1884 theilten Panas und Vassaux[5]) in einer Versammlung der Société française d'ophthalmologie einen interessanten Fall von primärer Corneatuberkulose mit.

Bei einer tuberkulösen Dame entwickelten sich in der Cornea unter heftigen Schmerzen umschriebene Infiltrate, die vollkommen Miliartuberkeln glichen und aus welchen später ein serpiginöses Ulcus entstand. Nach 3 Monaten heilte dieses mit Hinterlassung einer „Albugo", weshalb eine optische Iridectomie für nöthig erachtet wurde. Obwohl keine pathologisch-anatomische oder bacteriologische Untersuchung gemacht worden war, erscheint doch die Diagnose „primäre Corneatuberkulose" sicher in Anbetracht des frappanten klinischen Bildes.

---

[1]) Nolen, Een nieuwe methode van behandeling der exsudatieve tuberculeuse peritonitis. Tijdschr. v. Geneesk. 1893. I. No. 23.

[2]) Arcoleo, Resoconto cet., pag. 109—162, nach Nagel's Jahresber. 1871.

[3]) Hänsell, l. c.

[4]) Haab, l. c.

[5]) Panas et Vassaux: Etude experimentale sur la tuberculose de la cornée. Arch. d'Ophth. 1885. T. V. p. 193.

Ueber die Behandlung wurde wenig mitgetheilt. Wir finden nur angegeben, dass im Beginn Atropin eingeträufelt wurde; überdies wurden warme Umschläge applicirt und innerlich Calomel und Chinin gegeben.

Die Resultate der Impfversuche, die Panas und Vassaux aus Anlass dieses Falles anstellten, stimmen sehr gut mit denen von Hänsell überein.

Auch Roy und Alvarez[1]) (1885) konnten die tuberkulöse Natur einer Cornealerkrankung durch den Nachweis von Tuberkelbacillen in einem Stückchen excidirter Cornea sicher beweisen. 1887 erschien eine „Contribution à l'étude de la tuberculose primitive de la cornée" aus der Feder von Rachet, eines Schülers von Panas. Er veröffentlicht 2 neue Fälle von Corneatuberkulose, wovon der eine ihm den absoluten Beweis liefert von einer primären Keratitis tuberculosa. Es wurde nämlich das Ulcus einige Male ausgekratzt und sowohl durch Impfversuche, als durch bacteriologische Untersuchung festgestellt, dass die abgeschabte Masse tuberkulöses Material enthielt. Am Schlusse seiner „These" giebt Rachet folgende Beschreibung der Behandlung, die wir im Ganzen mittheilen wollen:

„Quand au traitement, il devra consister en instillations alternées de collyre d'éserine et d'atropine. On y ajoutera l'insertion entre les paupières de pommade à l'iodoforme, dont l'action sur les ulcères torpides est si connue. Pour favoriser la cicatrisation et la vascularisation reparatrice, on devra faire usage de compresses chaudes avec des liquides antiseptiques (acide borique, solution bi-jodurée au 20 millième, du professeur Panas) en y ajoutant, avec ces mêmes liquides l'irrigation directe de l'ulcère, que l'on aura prealablement debarrassé de la matière pulpeuse par la grattage.

L'état général ne devra pas être négligé. C'est pourquoi on administrera l'huile de foie de morne, à haute dose, l'arsenic, le quinquina, un régime tonique, sans négliger l'emploi de la methode de M. le professeur Panas, qui consiste à donner l'iodoforme à l'interieur à dose plus ou moins élévée."

Auch die typische Keratitis parenchymatosa sowohl als die Keratitis scleroticans können die Aeusserung einer tuberkulösen Augeninfection sein. Besonders aus der Klinik von Michel, der wiederholt auf das häufige Vorkommen von Tuberkulose als ätiologisches Moment bei vielen Augenerkrankungen hingewiesen hat, sind Beobachtungen von parenchymatöser Keratitis auf tuberkulöser Basis publicirt [Bach[2]), Bongartz[3])].

Bongartz (1891) lieferte durch pathologisch-anatomische Untersuchungen als Erster den Beweis, dass die Keratitis parenchymatosa auf Grund einer tuberkulösen Infection des Auges auftreten kann.

v. Hippel[4]) (1893) war der Erste, welcher typische Miliartuberkel mit deutlichen Riesenzellen und epitheloiden Zellen in der Cornea constatirte.

So wichtig diese Publicationen auch sein mögen, für unser Thema, das eine Untersuchung der Therapie im Auge hat, haben sie wenig Werth. Auch die von Bürstenbinder[5]) (1895), in welcher 3 Fälle von Keratitis

---

[1]) Roy und Alvarez, Observation clinique du bacille de la tuberculose de la cornée. Revue clin. d'Ocul. 1885. Août. V. p. 1885. Nach Nagel's Jahresber. 1885.

[2]) Bach, Die tuberkulöse Infection des Auges. Arch. f. Augenheilk. 1894. Bd. 28. S. 36.

[3]) Bongartz, Ueber die Ausbreitung der tuberkulösen Infection im Auge. Inaug.-Diss. Würzburg 1891.

[4]) E. v. Hippel, Ueber Keratitis parenchymatosa. Arch. f. Ophth 1893. Bd. 39. S. 3.

[5]) Bürstenbinder, Ueber tuberkulöse Iritis und Keratitis parenchymatosa. Arch. f. Ophth. 1895. Bd. 41. H. 1. S. 85.

parenchymatosa beschrieben werden, bringt bezüglich der Behandlung wenig Neues.

Atropin wurde eingeträufelt, warme Umschläge gemacht und innerlich Jodeisen, Jodkalium, Natr. salicyl. oder Kreosot gegeben; auch wurde eine Inunctionskur versucht.

Zimmermann[1]), der 1895 einen Fall aus der Klinik zu Jena veröffentlichte, vermeldet in der Krankengeschichte, dass Patient mit Atropin und warmen Umschlägen und innerlich mit Natr. salicyl. behandelt wurde. Zugleich wird mitgetheilt, dass wiederholt subconjunctivale Injectionen von Jodtrichlorid ohne Erfolg angewandt wurden. Als schliesslich auch eine Inunctionskur nichts half, wurde die Enucleatio bulbi gemacht.

v. Hippel[2]) hat sich (1896) vor Allem durch seine klinischen Untersuchungen über Keratitis parenchymatosa verdient gemacht. In einem ausführlichen Artikel in v. Graefe's Archiv giebt er eine kritische Beleuchtung der Aetiologie dieser Augenaffection und kommt u. A. zu folgender Conclusion:

„Man ist nach dem heutigen Stande unserer Kenntnisse berechtigt, in allen Fällen, wo diese Prüfung (Anamnese und Allgemeinstatus auf Tuberkulose) positive Anhaltspunkte gewährt und Lues nicht festzustellen ist, mit Wahrscheinlichkeit die Diagnose: Keratitis parenchymatosa tuberculosa zu stellen."

Auch die Therapie von Keratitis parenchymatosa im Allgemeinen wird einer ausführlichen Besprechung unterzogen. v. Hippel lässt darin verschiedene medicamentöse und operative Behandlungsmethoden Revue passiren und fasst seine Conclusionen folgendermassen zusammen:

a) „Die Therapie vermag, was die direkte Beeinflussung des Augenleidens anlangt, nur verhältnissmässig wenig auszurichten.

b) Es giebt bisher keine Behandlungsmethode, die es verhindern kann, das während ihrer Anwendung das zweite Auge erkrankt.

c) Wenn Syphilis nachweisbar ist, so ist, abgesehen von Gegenanzeigen, die antiluetische Behandlung am Platze, einerlei, ob die Keratitis dadurch wesentlich beeinflusst wird oder nicht.

d) Subconjunctivale Injectionen können, wenn man sie überhaupt machen will, nur als Unterstützung der Allgemeinbehandlung angesehen werden.

e) In einzelnen Fällen, bei denen Syphilis nicht nachweisbar ist, scheint das Natrium salicylicum die Keratitis günstig zu beeinflussen.

f) Um der Paracentese der vorderen Kammer, von der man günstige Erfolge gesehen hat, einen wesentlichen therapeutischen Werth bei der Behandlung der Keratitis parenchymatosa zuzuschreiben, sind die bekanntgemachten Erfahrungen zu spärlich.

g) Der Iridectomie kann, falls sie anders als auf Grund anerkannter Indicationen bei der Keratitis parenchymatosa vorgenommen wird, ein therapeutischer Werth auf Grund der vorliegenden Mittheilungen nicht zuerkannt werden.

h) In gewissen seltenen Fällen, wo der Process noch auf einen kleinen Theil der Randzone der Cornea beschränkt ist, kann unter Umständen durch Excision des erkrankten Gewebes das weitere Fortschreiten coupirt und rasche Heilung erzielt werden."

[1]) Zimmermann, Ueber einen Fall von Keratitis parenchymatosa tuberculosa. Arch. f. Ophth. 1895. Bd. 41. H. 1. S. 215.

[2]) E. v. Hippel, Ueber Keratitis parenchymatosa. Arch. f. Ophth. 1896. Bd. 42. H. 2. S. 250.

In Bezug auf die tuberculöse Keratitis finden wir in genanntem Artikel vermeldet, dass Couzon[1]) das Jodkalium als das einzige Heilmittel für Keratitis parenchymatosa betrachtet ohne Rücksicht auf deren Aetiologie. Dies braucht uns nicht zu sehr zu wundern, denn es ist bekannt, dass Quecksilber und Jodkalium häufig auch auf nicht luetische Processe günstig einwirken; man denke u. A. nur an die Wirkung von Jodkalium bei Actinomykose.

Es wurde bereits der Fall von Schneller mitgetheilt, bei welchem in frappanter Weise eine sicher tuberkulöse Augenerkrankung durch Quecksilber und Jodkalium zur Heilung kam. In dem erwähnten Aufsatz heisst es weiter, dass, wenn die Keratitis parenchymatosa auf tuberkulöser Basis entstanden, durch eine roborirende Allgemeinbehandlung der Ernährungszustand des Patienten so günstig als nur möglich zu gestalten sei.

Wagenmann sucht dieses durch systematische Mastkuren zu erreichen. Ausserdem giebt er innerlich Kreosot, während Michel dem Guajakol den Vorzug giebt.

1862 empfahl Sperino[2]) bei Keratitis parenchymatosa die wiederholte Paracentese der vorderen Augenkammer. Nach ihm hat vor Allem v. Hasner[3]) dieses Verfahren angerathen.

Obwohl v. Hippel die von den Genannten erzielten Resultate nicht als beweisend betrachtet, sagt er doch:

„Rationell erscheint sie wohl in den Fällen, wo sich sehr reichliche Beschläge finden, und ganz besonders, wenn man die Tuberkulose als ursächliches Moment anzusehen hat. Hier wird sie von verschiedenen Seiten empfohlen und ihre Nutzen in Parallele gestellt mit der günstigen Wirkung des Laparotomieschnittes bei der Bauchfelltuberkulose (so in Michel's Lehrbuch)."

Dieser Vergleich scheint mir nicht besonders glücklich gewählt zu sein. Die Paracentese der vorderen Augenkammer könnte meines Erachtens eher mit der Punctio abdominis auf eine Stufe gestellt werden, und wir wissen, dass diese bei der exsudativen tuberkulösen Peritonitis keine Heilung bringt.

Der günstige Einfluss, den eine Paracentese auf den Cornealprocess ausübt, ist, wie mir scheint, am besten zu erklären durch die darnach auftretende Spannungsverminderung. Diese ist es auch, die bei der Operation von Saemisch bei Ulcus corneae serpens zum grössten Theil den Erfolg bringt. Mit dem Vorstehenden ist die Litteratur über unser Thema erschöpft. Auch in den bekannten Lehrbüchern, in welchen die Corneatuberkulose beiläufig erwähnt ist, wird die Therapie nicht näher besprochen, und so kann denn die Ausbeute von unserer Untersuchung nach den verschiedenen in der Litteratur vermeldeten Behandlungsmethoden als recht mager bezeichnet werden.

Resumiren wir kurz die Resultate, so möchte ich sie in folgenden Sätzen zusammenfassen:

1. Auch bei der Corneatuberkulose gilt als oberster Grundsatz, durch kräftige Nahrung, frische Luft, Leberthran, Eisen-

---

[1]) Couzon, Contribution à l'étude de la kératite interstitielle dans la syphilis héréditaire et dans la syphilis acquise. Thèse de Paris. 1883. Nach E. v. Hippel, l. c.

[2]) Sperino, Études cliniques sur l'évacuation répétée de l'humeur aqueux dans les maladies de l'oeil. 1862. Turin. Nach E. v. Hippel, l. c.

[3]) v. Hasner, Paracentese der Cornea bei Keratitis profunda. Prager med. Wochenschr. 1864. 1 und 2. Nach E. v. Hippel, l. c.

und Chinapräparate den Allgemeinzustand zu heben. Ausserdem können Kreosot und seine Derivate, sowie Jodoform innerlich gegeben werden (Panas).

2. Der günstige Einfluss von Quecksilber und Jodkalium auf tuberkulöse Processe ist in einzelnen Fällen nicht zu verkennen. Diese Therapie, falls mit Vorsicht angewendet, würde in den Fällen, bei welchen man Tuberkulose als aetiologisches Moment vermuthet, zu billigen sein.

3. Eine locale Behandlung mit Atropin und warmen Umschlägen, sowie leichte Massage mit Jodoformsalbe, bei tuberkulösem Ulcus corneae empfohlen (Rachet), kann auch bei Keratitis parenchymatosa tuberculosa versucht werden. Subconjunctivale Kochsalzinfusionen können vielleicht durch Verstärkung des Lymphstromes Nutzen bringen.

4. Die Paracentese der vorderen Augenkammer wird von verschiedenen Seiten, wie E. v. Hippel erwähnt, angerathen. Die diesbezügliche Publication habe ich aber nicht finden können.

Wie wir sehen, ist von einer eigentlichen antituberkulösen Therapie keine Rede. Dies kann aber sehr wohl behauptet werden von der Behandlungsmethode, welche Koster vor Kurzem versucht hat. Der Fall von Keratitis parenchymatosa tuberculosa, der mit frappantem Erfolge mit Luftinsufflation in die vordere Augenkammer behandelt wurde, wird in dem Folgenden ausführlich mitgetheilt werden.

II. Krankengeschichten.

Es folgen hier die Historiae morbi der drei Fälle, welche ich in der Augenklinik zu Leiden genau beobachten und verfolgen durfte und bei welchen die Behandlung mit Luftinsufflationen in die vordere Augenkammer mit Erfolg zur Anwendung kam.

I. Fall.

Am 26. November 1900 kam die Patientin B. V., ein 22jähriges Dienstmädchen aus Woubrugge, in die Poliklinik zu Leiden mit der Klage, dass ihr rechtes Auge seit etwa einer Woche schmerzhaft sei, roth aussehe und thräne. Ausserdem hatte sie bemerkt, dass sie damit schlechter sehe.

Vor 5 Jahren war das rechte Auge ebenfalls leicht entzündet gewesen, jedoch unter Behandlung nach einigen Tagen wieder geheilt. Im Uebrigen konnte Patientin sich nicht erinnern, jemals eine Augenerkrankung durchgemacht zu haben.

Von Lues ist anamnestisch Nichts zu eruiren. Hereditäre Momente für Tuberkulose sind vorhanden, die Mutter ist nämlich an Lungenschwindsucht gestorben. Patientin hustet nicht, hat keine Nachtschweisse und ist in der letzten Zeit nicht auffallend magerer geworden.

Status praesens:

Patientin sieht anämisch aus. Lungen und übrige innere Organe zeigen keine Veränderungen; nirgends ist Lymphdrüsenschwellung zu constatiren. Der Urin enthält keine abnormen Bestandtheile.

Auf dem rechten Auge besteht Photophobie, Epiphora, conjunctivale Hyperaemie und starke pericorneale Injection.

Die Cornea ist leicht diffus getrübt, das Epithel matt; auch ist eine diffuse Trübung des Kammerwassers vorhanden. Cyclitische Präcipitate sind nicht zu sehen.

Die Iris ist etwas verfärbt, ihr Relief undeutlich, während die Pupille träge reagirt. An der nasalen Seite sind hintere Synechien wahrzunehmen. Bei der ophthalmoskopischen Untersuchung ist der Fundus sehr undeutlich zu sehen.

Der Visus beschränkt sich auf $^1/_{60}$ Finger, die Tension ist + 1, Javal = 0.

Das linke Auge zeigt keine Abweichung, der Visus = $^6/_6$; H m = 0,5.

Patientin wird in die Klinik aufgenommen und die Behandlung eingeleitet, bestehend in Bettruhe, warmen Umschlägen, Blutentziehung an der rechten Schläfe mit Heurteloup und Cascara.

Am folgenden Tage war die Tension ungefähr normal geworden und wurde mit der Behandlung fortgefahren.

Am 29. November und 1. Dezember wurde nochmals an der rechten Schläfe und am rechten Proc. mast. eine Blutentziehung gemacht und für guten Stuhlgang Sorge getragen.

Fig. 1. Confluirte Iristuberkulose, zu Fall I gehörig.

2. Dez. wird mit Einträufelung von Homatropin, 2× tägl. 1 Tropfen begonnen. Der Zustand besserte sich bedeutend, die Injection verschwand, und während am

9. Dez. das Homatropin durch Atropin ersetzt wurde, konnte nach einigen Tagen,

13. Dez. folgendes notirt werden: Visus O. D = $^8/_{24}$. Keine Correction mit Gläsern. Auf der Hinterfläche der Cornea viele kleine cyclitische Präcipitate zu sehen, wovon viele weiss, andere braun gefärbt sind.

Nasal ist eine sehr breite Synechia posterior sichtbar.

20. Dez. trat eine Exacerbation des Entzündungsprocesses auf mit neuer, starker Injection; die Cornea wurde wieder trübe bei Schwellung der Iris. Tension war normal. Unter Bettruhe, Heurteloup und dem Gebrauche von Natr. salicyl. 1 gr pro die wurde das Auge wieder ruhig.

Als am 6. Jan. 1901 zum zweiten Mal deutliche Injection auftrat, wurde beschlossen, eine Schmierkur mit Ungt. ciner., 1 gr pro die, zu versuchen.

11. Jan. Visus O. D = $^8/_{18}$, cyclitische Präcipitate beinahe nicht mehr sichtbar, Auge ruhig; nasal besteht eine sehr grosse und dicke Synechia post. Fundus normal. T = n.

20. Jan. An der nasalen Seite, wo die Synechia sitzt, prominirt die Iris in der Mitte deutlich nach vorn.

27. Jan. An der nasalen Seite der Iris hat sich ein Tumor entwickelt, auf welchem 3 Erhabenheiten sichtbar sind, eine graue auf der Spitze, eine dunkle und eine graugelbe dicht bei dem Limbus. Von dem Tumor nach der Linse zu ziehen zwei grauweisse bandförmige Synechien. Der Tumor prominirt nach vorn und erreicht beinahe die Cornea. Fundus normal.

30. Jan. Der Tumor ist gleich der beiliegenden Zeichnung (Fig. 1). Es sind viele kleine grauliche Knötchen auf demselben zu sehen. Der Tumor ist ziemlich gefässreich. Es besteht beträchtliche Injection des Auges. Visus = $^6/_{18}$.

1. Febr. wird versucht, den Iristumor zu excidiren. Mit einem Lanzenmesser wird nasal eingestochen und durch seitliches Zurückziehen die Corneawunde erweitert. Mit einer Irispincette wird der Tumor gefasst und versucht, die Synechien zu zerreissen. Dies gelingt aber nicht, und nur ein kleines Stückchen des Tumors kann nach aussen gebracht werden. Viel Sanguis in der vorderen Augenkammer.

Das excidirte Stückchen des Tumors wird in einem sterilen Schälchen aufgefangen und sofort nach Ablauf der Operation in die vordere Augenkammer eines gesunden Kaninchens gebracht.

Da der Zustand des Auges stetig ungünstiger wurde und die Prognose infaust genannt werden musste, wurde am 4. Februar begonnen mit Luftinsufflation in die vordere Augenkammer. Hierbei kam aus derselben eine trübe Flüssigkeit, in welcher keine Tuberkelbacillen nachgewiesen werden konnten.

Patientin bleibt auf der rechten Seite liegen, so dass die Luft andauernd mit dem tuberkulösen Theile der Iris in Contact bleibt. Am folgenden Tage sieht das Auge bereits ruhiger aus, ist die Tension normal und die Luftblase deutlich kleiner geworden.

8. Februar. Die Luft ist ganz aus der vorderen Augenkammer verschwunden, auch das Blut ist resorbirt. Das Auge ist ruhig.

11. Februar. Erneute Luftinsufflation in die vordere Augenkammer. Hierbei wurden 175 mm³ klaren Kammerwassers entfernt, das sich bei der Untersuchung als steril erwies.

13. Februar. Die Luft ist abermals vollkommen resorbirt. Auge ruhig.

15. Februar. Auf der Linse sind viele braune Pünktchen sichtbar. Der Tumor ist deutlich kleiner geworden.

Auge ruhig. Tension normal.

T = n. Visus 0D = $^5/_{60}$ Finger.

Javal 0D = ± 5 max. vertical irregul.

Visus 0D mit. cyl. + 4 D axe vert. = $^6/_{36}$.

Visus 0S = $^6/_6$.

18. Februar. Wiederum Luftinsufflation. Aus der vorderen Augenkammer werden 160 mm³ klare Flüssigkeit abgelassen.

Auge ruhig. Pupille sehr weit.

20. Februar. Pupille eng, grosse Luftblase vorhanden.

21. Februar. Der Verband wird weggelassen. Inunctionskur beendigt. Jodkalium 1 g pro die. Einmal täglich warme Umschläge.

26. Februar. Der Tumor ist beinahe verschwunden.

Auge ruhig. Fundus normal.

Visus 0D $^6/_{60}$. Javal 0D = $4^1/_2$ max. vert.

Visus 0D met. cyl. + 4D axe vert. = $^6/_{24}$.

An dem unteren Augenlide des rechten Auges entwickelt sich ein Hordeolum ext.

4. März. An dem oberen Rande der Cornea 0D sitzt ein oberflächliches Infiltrat.

Massage mit Jodoformvaseline 10 pCt. 1 mal täglich.

Keine warme Umschläge mehr.

6. März. Das rechte Auge zeigt starke Injection. An der Cornea sind Ulcera und oberflächliche Infiltrate sichtbar.

12. März. Die Infiltrate in der Cornea sind kleiner geworden. Injection vermindert.

Visis 0D $^{6}/_{60}$, mit. cyl. + 4 D axe vert. $^{6}/_{60}$.

19. März. Kein Jodkalium mehr.

22. März. Am rechten unteren Augenlide wieder ein Hordeolum ext. aufgetreten.

27. März. Das Auge ist ziemlich ruhig. Von dem Tumor ist nichts mehr zu sehen.

29. März. Patientin wird entlassen. Die Infiltrate noch nicht ganz verschwunden.

Patientin soll zu Hause warme Umschläge machen und das rechte Auge 1 mal täglich mit Jodoformvaseline (10 pCt.) leicht massiren.

Visus 0D = $^{6}/_{36}$ reichlich.

6. April. Das Auge ist ruhig. Visus 0D = $^{6}/_{18}$.

3. Mai. Das Auge ist vollkommen ruhig.

Visus 0D = $^{6}/_{18}$ mit. cyl. + 2 D axe vert. V = $^{6}/_{12}$ i. t.

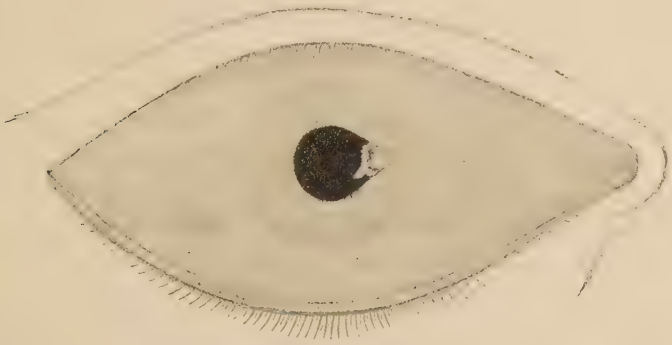

Fig. 2. Dasselbe Auge nach der Heilung.

9. August. Patientin hat keine einzige Klage.

Status praesens 0D: Nasal ist eine Narbe in der Cornea vorhanden; temporal sind kleine, streifenförmige Maculae zu sehen. Nasal findet sich ein Coloboma iridis, worin eine Membran von altem Exsudat liegt. Hinten auf der Cornea liegen central einzelne kleine Pigmentpünktchen.

Visus 0D = $^{6}/_{18}$, mit. cyl. + 1,5 D axe vert. V = $^{6}/_{12}$ reichlich.

Javal 0D = 2 max. vert. Visus 0S = $^{6}/_{6}$.

8. November. Das Auge ist ruhig. Keine Klagen.

Visus 0D $^{6}/_{18}$ mit. cyl. + 1 D axe 10° nas V $^{6}/_{12}$.

Javal 0D = 1,5 max. 10° nas.

Beiliegende Zeichnung (Figur 2) stellt den Zustand nach der Genesung dar.

Hier sei angeführt, dass der Impfversuch mit dem excidirten Tumorstückchen in die vordere Augenkammer eines Kaninchens negativ ausgefallen ist.

Epikrise von Fall I.

Die Diagnose wurde im Beginne auf Iritis, später auf Irido-Cyclitis, wahrscheinlich auf tuberkulöser Basis, gestellt.

Da für das Vorhandensein von Lues kein einziger Anhaltspunkt gegeben war und andere aetiologische Momente vollkommen fehlten, war in Anbetracht der hereditären Belastung der Patientin die Vermuthung gerechtfertigt, dass hier Tuberkulose die Ursache der Iritis war. Es ist damit die Form von tuberkulöser Entzündung der Iris gemeint, auf welche schon Michel in seinem Lehrbuche von 1890 hinweist und bei welcher makroskopisch keine Knötchenbildung im Irisgewebe wahrgenommen wird.

Ob man hier an eine Reizung des Irisgewebes durch Ptomaine, abkömmlich von einem entfernter liegenden tuberkulösen Herde, zu denken habe, oder ob wirklich in der Iris vorhandene Tuberkelbacillen eine Rolle spielen, will ich vorläufig unentschieden lassen.

Um mit grösserer Sicherheit die Diagnose Syphilis ausschliessen zu können, aber auch um vielleicht doch die Heilung zu fördern, machte Patientin eine Schmierkur mit Ungt. ciner. durch. Wären dabei die Erscheinungen schnell verschwunden, so hätten wir wohl mit gutem Grunde eine Lues acquisita vermuthen dürfen. Da aber während dieser Behandlung die Iritis Fortschritte machte, so konnte Syphilis mit Sicherheit ausgeschlossen werden.

Als sich nun später der Iristumor entwickelte, da konnte, obgleich der Impfversuch auf das Kaninchenauge negativ ausfiel und eine Untersuchung auf Tuberkelbacillen bei dem geringen Material, das bei dem Excisionsversuche erhalten worden war, nicht ausgeführt werden konnte, die Diagnose confluirte Tuberkulose der Iris (Solitärtuberkel oder sog. Granuloma Iridis) doch mit einem grossen Maasse von Wahrscheinlichkeit gestellt werden. — Der Tumor, der sich von dem mittleren und ciliaren Theile der Iris aus entwickelte und mit den typischen graugelben Knötchen besetzt war, konnte im Zusammenhange mit den vorausgegangenen und gleichzeitigen schweren iritischen Erscheinungen und im Zusammenhalte mit den anamnestischen Daten schwerlich anders als tuberkulös betrachtet werden.

Es ist vielleicht nicht unwichtig, hier näher auf die Differentialdiagnose einzugehen, bei welcher noch 5 andere Affectionen in Betracht kommen, nämlich die syphilitische Neubildung (Gumma), die lepröse Neubildung, das Leucosarcom, die Knotenbildung durch eingedrungene Raupenhaare und die bei Leukaemie und Pseudoleukaemie vorkommende.

Beginnen wir mit dem Gumma, so können folgende Punkte zur Unterscheidung von tuberkulöser und luetischer Neubildung etwas eingehender besprochen werden.

a) Die Farbe.

Schon Haab[1]) vindicirte der Färbung der Neubildung einen besonderen diagnostischen Werth, und auch spätere Autoren [Vossius[2]), Michel[3])] wiesen auf den Unterschied in der Farbe von Tuberkel und Gumma hin.

Das Gumma hat gewöhnlich eine gelbrothe Färbung, während der Tuberkel graulich oder graulich-gelb aussieht.

In unserem Falle, wo namentlich, nachdem sich der Tumor einmal gut entwickelt hatte, verschiedene graugelbe kleine Knötchen auf demselben zerstreut lagen, konnte in Bezug auf das genannte diagnostische Hülfsmittel schwerlich ein Zweifel bestehen.

b) Der Gefässreichthum.

Dieser ist bei beiden Neubildungen gewöhnlich verschieden. Der Tuberkel wird als gefässarm beschrieben im Gegensatz zu dem blutreicheren Gumma.

Wo bei unserer Patientin V. in Bezug auf den Iristumor die Bemerkung „ziemlich gefässreich“ notirt steht, da hat dieses Bezug auf die Blutgefässchen, welche zwischen den verschiedenen einzelnen Knötchen in dem verdickten Irisgewebe sichtbar waren. Bevor diese sich an der Oberfläche zeigten, konnte die umschriebene, gefässreiche Schwellung der Iris für die Diagnose einige Schwierigkeiten machen, und wurde diese damals auch in suspenso gelassen. Das Bild aber, das der Tumor später darbot, konnte in jeder Beziehung unsere Diagnose nur befestigen.

c) Der Sitz.

Bekanntlich kann auch der Ort, wo der Tumor sich in der Iris entwickelt, für die Differentialdiagnose zwischen Gumma und Tuberkel von durchschlagender Bedeutung sein.

Dies war schon Haab[4]) bekannt, welcher sagt: „Dass das Gumma gewöhnlich nahe dem Pupillrand steht, das Granulom näher der Peripherie der Iris, ist von allen Beobachtern hervorgehoben worden.“

---

[1]) Haab, l. c.
[2]) Vossius, l. c.
[3]) Michel, Lehrbuch der Augenheilkunde, 1890.
[4]) Haab, l. c, p. 197.

Dieser Satz gilt auch heute noch, doch scheint ausnahmsweise das Gumma auch im ciliaren Theile der Iris zur Entwicklung zu kommen, während sich die Tuberkulose mit Vorliebe mehr in dem flachen Theile der Iris, als an den Rändern entwickelt.

Es spricht also auch der Sitz in unserem Falle für Tuberkulose.

d) Das Lebensalter.

Von der allgemeinen Regel, dass die Tuberkulose vorwiegend eine Krankheit des jugendlichen Alters ist, macht auch die Iristuberkulose keine Ausnahme. Das Gumma dagegen wird als Aeusserung von tertiärer Syphilis mehr bei älteren Personen wahrzunehmen sein.

e) Begleitende Erscheinungen und Complicationen.

Sind auch die iritischen Symptome bei beiden genannten Erkrankungsformen ungefähr die gleichen, so gehört doch eine Erscheinung, nämlich der heftige Schmerz, im Besonderen zu dem Bilde der Iritis gummosa [Vossius[1]), Schmidt-Rimpler[2])].

Wohl kommen auch bei Iristuberkulose zuweilen heftige Schmerzen vor, doch treten diese meistens erst bei drohender Perforation oder bei secundärem Glaukom auf. Sowohl bei Syphilis als bei Tuberkulose der Iris sind Complicationen im hinteren Bulbustheile, wie Cyclitis, Chorioiditis und Retinitis, nichts Seltenes. Möglicherweise können auch diese einiges Licht in die Art der primären Erkrankung bringen.

In unserem Falle wurde über heftige Schmerzen nicht geklagt. Der Fundus zeigte sich bei den wiederholten Untersuchungen stets normal.

f) Anamnese und Status praesens.

Niemand wird die besondere Bedeutung der Anamnese und der gründlichen Untersuchung des Patienten als diagnostische Hülfsmittel verkennen.

Kann in einer anderen Körperregion ein tuberkulöser Herd nachgewiesen werden, so wird die Diagnose der Augentuberkulose viel wahrscheinlicher. Ist dies aber nicht der Fall, so ist es meines Erachtens noch lange kein Gegenbeweis, denn es ist sehr

---

[1]) Vossius, l. c., p. 445.
[2]) Schmidt-Rimpler, l. c., p. 476.

wohl möglich, dass in Lymphdrüsen, Knochen oder anderen Organen tuberkulöse Herde liegen, die absolut keine deutlichen Erscheinungen machen.

Viele Ophthalmologen sind aber der Meinung, dass die Augentuberkulose auch primär auftreten kann.

In Bezug auf die Conjunctiva, die Sclera und die Cornea gilt dieses wohl von Allen, da ja hier eine directe Infection von aussen möglich ist. Für die Uvea erscheint mir dies unwahrscheinlich, da hier die Infection längs der Blutbahn erfolgen muss. Da nun aber bei der Seltenheit von Tuberkulose der Uvea diese wenig empfänglich für das tuberkulöse Virus betrachtet werden muss, halte ich es für sehr wahrscheinlich, dass bei der Invasion von Tuberkelbacillen in den Körper erst andere Theile des Organismus erkranken, und würde ich höchstens annehmen können, dass in besonderen Fällen die Uvea und andere Gewebe gleichzeitig von dem tuberkulösen Virus betroffen werden.

Wir betreten hier übrigens das Gebiet, auf welchem der Streit über das Vorkommen einer primären Augentuberkulose noch unentschieden ist.

Wagenmann[1]) hält im Allgemeinen eine primäre Augentuberkulose für unwahrscheinlich und sucht dies folgendermassen zu bekräftigen: „Ueberall aber, wo Patienten bald nach der Erkrankung starben und secirt wurden, hat man sonstige tuberkulöse Herde gefunden".

Auch Leber[2]), Fuchs[3]), Vossius[4]) und Panas[5]) neigen der Ansicht zu, dass die Iris nicht der primäre Sitz einer tuberkulösen Infection sein kann. Die Iris wird durch im Blute circulirende Tuberkelbacillen angegriffen, die von einer anderen localen tuberkulösen Affection abstammen.

Liebrecht[6]) suchte dieser Meinung durch eine kritische Beleuchtung der in der Litteratur bekannten Fälle von Uvealtuberkulose eine neue Stütze zu geben.

Anderer Meinung ist Michel[7]), der bei der Besprechung der tuberkulösen Iritis einen besonderen Nachdruck darauf legt,

---

[1]) Wagenmann, l. c., p. 236.
[2]) Leber, l. c., p. 48.
[3]) Fuchs, l. c., p. 361.
[4]) Vossius, l. c., p. 445.
[5]) Panas. Recherches anatomiques et cliniques sur le Glaucome et les néoplasmes intraoculaires, 1898, p. 447.
[6]) Liebrecht, Beitrag zur Kenntniss der Geschwülste des Uvealtractus, Arch. f. Ophth., 1890, XXXVI, p. 224.
[7]) Michel, l. c. p. 318.

dass sie als „früheste Aeusserung der tuberkulösen Infection“ auftreten kann.

Ihm zur Seite steht Schmidt-Rimpler[1]), der die Frage aufwirft, warum die im Blute circulirenden Tuberkelbacillen sich nicht ebensogut zuerst in der Iris einnisten können, als in einem Knochen oder einer Lymphdrüse.

Dagegen wäre einzuwenden, dass bei dem äusserst häufigen Vorkommen von Lungen-, Knochen- und Lymphdrüsentuberkulose die Iristuberkulose doch sicher zu den seltenen Augenerkrankungen gerechnet werden muss. Daraus kann man den Schluss ziehen, dass wenn etwa Tuberkelbacillen die Schleimhaut der Respirations- und Digestionsorgane passirt haben, ohne hier eine Läsion zu verursachen, dieselben weitaus die meisten Chancen haben, sich zuerst in den für sie am meisten fassbaren Organen festzusetzen.

Denig[2]) versuchte, das Vorkommen von primärer Iristuberkulose statistisch zu beweisen.

Ich glaube aber, dass über diese Frage nur langdauernde Beobachtungen und genaue Sectionen Aufschluss werden bringen können.

Bei unserer Patientin war durch die Untersuchung weder für Tuberkulose, noch für Syphilis ein Anhaltspunkt zu finden, nur aus der Anamnese ergab sich ein solcher für Tuberkulose.

War es aber auch nicht möglich, einen primären Herd zu entdecken, so bin ich trotzdem geneigt, in unserem Falle die Iristuberkulose als eine secundäre zu betrachten.

g) Die praeauriculäre Drüsenschwellung.

In mehreren Fällen ist Schwellung der Lymphdrüsen vor dem Ohre und am Kieferwinkel bei Augentuberkulose beobachtet worden (Haab, Wagenmann, Straub). Inwieweit dieses Symptom diagnostischen Werth hat, wage ich nicht zu entscheiden, und bemerke nur, dass in unserem Falle nichts dergleichen zu constatiren war.

h) Erfolg der Behandlung.

In weitaus den meisten Fällen ist die Prognose des Solitärtuberkels infaust. Es kommt zur Perforation, das Auge wird

---

[1]) Schmidt-Rimpler, l. c. p. 468.

[2]) Denig, Ueber die Häufigkeit der Localtuberkulose des Auges, die Beziehungen der Tuberkulose des Auges zur Tuberkulose der übrigen Organe, nebst Bemerkungen über die Diagnose und Prognose. Arch. f. Augenheilk. XXXI. p. 359 Nach Nagel's Jahresb. 1895.

phthisisch und ist verloren. Die Prognose des Gummas ist, eine zielbewusste Behandlung vorausgesetzt, günstig. Quecksilber und Jodkalium vermögen dasselbe oft schnell zur Resorption zu bringen. Wo von einer antiluetischen Therapie absolut kein günstiger Einfluss zu sehen ist, können wir Lues als Ursache der Neubildung ruhig ausschliessen. Ein günstiger Effect giebt uns aber noch nicht das Recht, eine solche anzunehmen (Fall von Schneller); nur wenn die Besserung wie mit einem Zauberschlage eintritt, haben wir hierzu Anlass. Das negative Resultat der Inunctionskur und Jodkaliumbehandlung giebt der in unserem Falle gestellten Diagnose eine neue Stütze.

i) Impfversuch und Untersuchung nach Tuberkelbacillen.

Wie gewichtig diese Mittel unzweifelhaft sind und wie ausschlaggebend bei positivem Resultate für die Diagnose der Tuberkulose dieselben auch sein mögen, so haben wir bei negativem Ausfall noch lange nicht das Recht, eine auf klinischen Gründen fussende Diagnose anzuzweifeln. Bekannt ist ja, wie äusserst schwierig Tuberkelbacillen in tuberkulösem Irisgewebe nachzuweisen sind und wie spärlich sie darin vorkommen, falls sie wirklich vorhanden sind. Und dass unter diesen Umständen die Impfversuche durchaus nicht immer positiv ausfallen, wenn auch durch histologische Untersuchung die typischen Gewebselemente des Tuberkels nachgewiesen sind, lehrt hinlänglich die Erfahrung.

Schmidt-Rimpler[1]) und Denig[2]) sprechen sich aus guten Gründen in diesem Sinne aus.

Ueber die Differentialdiagnose zwischen der tuberkulösen Neubildung und den anderen genannten Augenaffectionen kann ich mich kürzer fassen.

Bekanntlich kommen bei Lepra Augenerkrankungen sehr häufig vor. Zuweilen entwickelt sich eine Iritis mit Knötchenbildung, und kann diese Erscheinung viel Aehnlichkeit mit Iristuberkulose haben.

Der Ciliartheil der Iris scheint eine Praedilectionsstelle für die Bildung der leprösen Knötchen zu sein.

In seinem interessanten Werke „Die Lepra des Auges“ sagt Lyder Borthen: „Die zum ersten angegriffene Stelle des Uvealtractus wird am Iriswinkel zu finden sein.“

[1]) Schmidt-Rimpler, l. c. p. 469.

[2]) Denig, Inoculations in tuberculous iritis. New York med. Journ. 1898. No. 10. Nach Nagel's Jahresb. 1898.

Wo, wie in unserem Falle, Lepra mit Sicherheit auszuschliessen war, wird es wohl unnöthig sein, auf die Differentialdiagnose näher einzugehen. Lediglich der Vollständigkeit halber dachte ich die lepröse Neubildung der Iris erwähnen und deren Hauptsymptome besprechen zu müssen.

Das Leucosarcoma iridis, eine Augenerkrankung, von der de Wecker in dem Handbuch von Graefe-Saemisch 1876 sagt: „Das primitive Auftreten sarkomatöser Geschwülste in der Iris kann als im höchsten Grade selten angesehen werden", und von welcher Fuchs[1]) 1882 nur 3 Fälle in der Litteratur verzeichnet fand, kommt namentlich bei jugendlichen Personen vor und kennzeichnet sich dadurch, dass Entzündungserscheinungen erst spät oder gar nicht auftreten. Ferner zeigt es einen bedeutenden Gefässreichthum und langsames Wachsthum, lauter Eigenschaften, die man weder beim Solitärtuberkel im Allgemeinen, noch bei dem oben beschriebenen Tumor antrifft.

Wo durch Iridectomie die Neubildung zu entfernen versucht wird, kann eine histologische Untersuchung die Diagnose nach der einen oder anderen Seite befestigen.

Das Sarkom der Iris ist ein maligner Tumor, der den Bulbus perforirt, auf der Cornealskleralgrenze längs praeexistirenden Wegen (Can. Schlemmii, vordere Ciliargefässe) fortwuchert und später auf die Umgebung übergreift.

Der Solitärtuberkel kann ebenfalls den Bulbus perforiren, hört aber dann auf zu wuchern und macht das Auge phthisisch.

Das Eindringen von Raupenhaaren durch die Cornea bis in die Iris kann unter heftigen Entzündungserscheinungen zur Bildung von pseudo-tuberkulösen Knötchen in der Iris Veranlassung geben.

Diese Knötchen bestehen aus Granulationsgewebe, worin auch Riesenzellen angetroffen werden.

Früher wurde dieses Bild wohl für Iristuberkulose gehalten; durch die Publicationen von Pagenstecher, Weiss, Wagenmann und Krüger ist die Aufmerksamkeit auf die eigenartige Ursache der genannten Erscheinungen gelenkt worden.

Die Thatsache, dass in unserem Falle die Symptome der Entzündung in einer Jahreszeit auftraten, in welcher Raupen nicht vorkommen, möge genügen, um diese Ursache auszuschliessen.

Zum Schlusse sei noch angeführt, dass Michel und auch Fuchs in ihren Lehrbüchern die Bildung von Knötchen in der

[1]) Fuchs, Das Sarkom des Uvealtractus. 1882.

Iris (Lymphome) unter iritischen Erscheinungen bei Leukaemie und Pseudoleukaemie vermelden. Diese seltenen Fälle könnten mit dem Bilde der disseminirten Iristuberkulose verwechselt werden. Als Ursache von Knötchenbildung in der Iris konnten Leukaemie und Pseudoleukaemie nicht mit Stillschweigen übergangen werden, als ätiologisches Moment kommen sie für unseren Fall nicht in Betracht.

II. Fall.

Den 5. Juli 1901 wurde das 17jährige Mädchen T. A. aus Andyk in die Augenklinik zu Leiden aufgenommen.

Ungefähr seit 5 Monaten war das linke Auge entzündet. Es hatte mit Röthung und Thränen angefangen, während Patientin die ersten zwei Monate viele Schmerzen gehabt hatte.

Die Sehschärfe auf diesem Auge hatte langsam abgenommen.

Die ersten 6 Wochen war Patientin nicht behandelt worden. Später hat sie ihren Arzt aufgesucht, der ihr Augentropfen verschrieben. Patientin wurde sodann am 5. Juli mit der Diagnose Iristuberkulose in die Klinik nach Leiden verwiesen.

Patientin erklärt, schon seit einiger Zeit Schmerzen im rechten Knie zu haben. Hereditäre Momente für Tuberkulose fehlen. Auch für Lues sind anamnestische Daten nicht vorhanden.

Status praesens den 5. Juli 1901:

Patientin ist ein schwaches, bleiches Mädchen mit phthisischem Habitus. Untersuchung auf Drüsenschwellung negativ. An den Lungen und anderen inneren Organen sind keine Veränderungen wahrzunehmen.

Am rechten Knie besteht eine Gonitis tuberculosa.

Im Urin finden sich abnormale Bestandtheile nicht.

Linkes Auge: Es besteht leichte Ptosis. In der Cornea sind einzelne tiefe Infiltrate wahrzunehmen, die pericorneale Injection ist nicht stark ausgesprochen. Die Iris ist stark vascularisirt. Unten nasal liegt in der vorderen Augenkammer ein von der Iris ausgehender Tumor, graugelb von Farbe, in welchem verschiedene Blutgefässchen sichtbar sind. Die Neubildung bedeckt die Pupille beinahe ganz und füllt ungefähr den 4. Theil der vorderen Augenkammer aus.

Temporal liegen in der Iris einige gefässarme grauweisse Flecken.

Der Visus $= \frac{1}{\infty}$ mit schlechter Projection. Von welcher Seite das Licht auch kommt, Patientin glaubt es stets temporal zu sehen. Die Tension ist vermindert und wird auf $+$ 1 geschätzt.

Das rechte Auge ist normal, Visus $^6/_6$, Emmetropie.

Die eingeleitete Behandlung bestand in Bettruhe, kräftiger Ernährung, Einträuflung von Atropin und Inunctionskur mit Ungt. ciner : 2 g pro die.

11. Juli. Luftinsufflation in die vordere Augenkammer O. S. Es kommt klares, dem Glaswand der Spritze mehr als gewöhnlich anhaftendes Kammerwasser zum Vorschein, das alkalisch reagirt und kein Eiweiss enthält. Inunctionskur unterbrochen.

14. Juli. Den Zustand zeigt die beigegebene Zeichnung (Fig. 3).

20. Juli. In dem Gedanken, dass es doch besser wäre, erst die Wirkung des Hydragyrum abzuwarten, wird vorläufig mit der Luftinsufflation eine Pause gemacht und die Schmierkur wieder aufgenommen.

25. Juli. Der Tumor vergrössert sich; die Irritationserscheinungen sind geringer, Patientin hat wenig Schmerzen.

OD = normal. Visus $^6/_6$.

3. August. Bei der ophthalmoskopischen Untersuchung des rechten Auges wird die Papille hyperämisch befunden.

10. August. Die Neubildung verbreitert sich, temporal am Limbusrand hat sich ein neues grauliches Knötchen entwickelt. Ueber dem ursprünglichen Tumor ist ein kleines weisses Knötchen zu sehen.

14. August. Zustand wenig verändert.

24. August. Die Schmierkur wird beendet. Nur mit zeitweiligen Einträuflungen von Atropin wird fortgefahren.

4. September. Bei dem negativen Resultate der Schmierkur wird beschlossen, die Lufttherapie weiter zu versuchen.

Bei der Luftinsufflation kommt sehr wenig Kammerwasser zum Vorschein.

7. September. Die Luft ist vollkommen resorbirt. Das Auge ist immer noch irritirt.

Fig. 3. Confluirte Iristuberkulose, zu Fall II gehörig.

8. September. Der Verband wird weggelassen (nach jeder Luftinsufflation wird für 3—4 Tage ein kleiner Verband angelegt).

19. September. Es ist immer noch pericorneale Injection vorhanden. Das Auge ist noch leicht irritirt.

Visus OS = $\frac{1}{\infty}$ Tension = n.

Visus OD = $^6/_6$, Fundus in geringem Masse hyperaemisch.

21. September. Das linke Auge ist viel ruhiger geworden. Der Tumor hat sich während der letzten Wochen nicht sichtbar vergrössert.

Visus OS = $\frac{1}{\infty}$ Alles Licht wird temporal angegeben.

24. September. Erneute Luftinsufflation. Aus der vorderen Augenkammer wird nur wenig wieder dem Glase anhaftende, gelb gefärbte Flüssigkeit entleert, die alkalisch reagirt und kein Eiweiss enthält.

29. September. Das Auge ist ruhig. Im Visus keine Veränderung.

30. September. Luftinsufflation.

7. October. Luftinsufflation.

12. October. Der Tumor wird deutlich kleiner und flacher.

14. October. Luftinsufflation. Es ist nur sehr wenig Flüssigkeit aus der vorderen Augenkammer zu erhalten.

20. October. Das Auge ist vollkommen ruhig, die pericorneale Injection vollständig verschwunden. Visus $\frac{1}{\infty}$.

21. October. Luftinsufflation.

23. October. Der Tumor wird auffallend kleiner, dabei die vordere Augenkammer oben flacher. Die Iris ist an einzelnen Stellen atrophisch und zeigt hie und da im oberen Theile radiäre Bindegewebssträngchen.

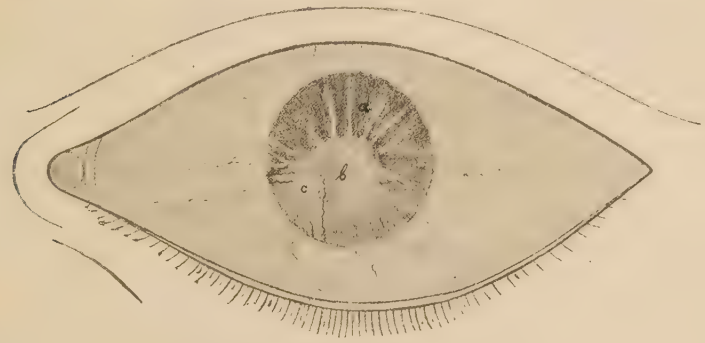

Fig. 4. Dasselbe Auge nach der Heilung.
a. Atrophische Iris mit Bindegewebssträngen.
b. Leucoma corneae.
c. Reste des ursprünglichen Tumors.

Die Cornea hellt sich auch im unteren Theile auf. Visus OS $\frac{1}{\infty}$. Die Projection noch stets schlecht. Beifolgende Zeichnung (Fig. 4) giebt ungefähr den Zustand wieder, wie er gegenwärtig ist.

Epikrise zu Fall II.

Wir haben es hier zu thun mit einem graulich-gelben Tumor, ausgehend von der Iris und einhergehend mit Entzündungserscheinungen in derselben, bei einem schwachen, anaemischen Mädchen, das schon länger an Gonitis tuberculosa leidet. Die Diagnose „confluirte Iristuberkulose“ war bei dieser Patientin leichter zu stellen als bei der vorigen.

Wiewohl es auch in diesem Falle nöthig war, an die anderen Möglichkeiten zu denken, so lag doch der Gedanke an einen tuberkulösen Process so auf der Hand, dass es überflüssig erscheint, die Differentialdiagnose hier ausführlich und Punkt für Punkt durchzugehen.

Für die Annahme einer syphilitischen Neubildung war kein einziger Grund vorhanden. Weder durch die Anamnese, noch durch den Status praesens konnte für Lues irgend ein Beweis erbracht werden.

Eher wurde an die Möglichkeit von Leucosarcom gedacht. Die gut hervortretenden Blutgefässchen, die im untersten Theile

des Tumors sichtbar waren, konnten eine ächte Neubildung, und zwar ein Leucosarcom, vermuthen lassen.

Es sprachen aber die begleitenden Entzündungserscheinungen stark dagegen, und auch die verminderte Tension war damit nicht in Einklang zu bringen.

„Wir lesen darüber bei Panas[1]): „Les tumeurs proprement dites se compliquent presque toujours de glaucome, les pseudo-tumeurs presque jamais," und weiter: „Il résulte que les phénomènes inflammatoires sont presque aussi rares avec les vraies tumeurs que les phénomènes glaucomateux avec les tumeurs tuberculeuses."

Auch Lepra, Leukaemie, Pseudoleukaemie und Iritis nodosa durch Raupenhaare könnten wir hier füglich ausschliessen.

Das Endresultat könnte hier in Bezug auf den Visus sicherlich nicht glänzend genannt werden.

Wäre die Patientin früher in Behandlung gekommen, so wäre, wie in Fall I, durch die Lufttherapie wahrscheinlich auch mehr von dem erkrankten Auge zu retten gewesen.

III. Fall.

Den 16. November 1898 kam der Schuhmacher A. S., 16 Jahre alt, aus Leiden in die dortige Poliklinik mit Klagen wegen seines rechten Auges.

Vor 3 Wochen etwa war das Auge schmerzhaft und roth geworden, und seit dieser Zeit hatte sich auch die Sehschärfe bedeutend vermindert.

Patient hat früher niemals eine Augenerkrankung gehabt und ist in letzter Zeit nicht krank gewesen.

Hereditäre Momente für Tuberkulose fehlen vollständig, und auch für das Bestehen von hereditärer oder acquirirter Lues sind keine Anhaltspunkte zu finden.

Status praesens.

Patient ist ein kleiner, schwach gebauter Junge, der sich im Uebrigen gesund fühlt und bei welchem auch an den inneren Organen keine Abweichungen zu finden sind.

Drüsenschwellungen oder Hutchinson'sche Zähne sind nicht vorhanden.

Der Urin enthält keine abnormalen Bestandtheile.

Rechtes Auge: Das obere Augenlid ist roth und geschwollen. Es besteht starke Conjunctivalinjection; die Oberfläche der Cornea ist chagrinirt, in der Cornea sind Infiltrate mit diffusen Contouren sichtbar. Einige tiefe Gefässe verlaufen im unteren temporalen Theile derselben. Auf der Hinterfläche der Membrana Descemetii sind viele grauweisse kleine Praecipitate wahrzunehmen.

Die Iris ist verfärbt, die Pupille ziemlich eng. Visus = $^1/_{60}$, Tension etwas unter der normalen.

Linkes Auge: normal.

Patient wurde vorläufig poliklinisch mit Einträufelungen von Atropin und Priesnitzumschlägen behandelt.

---

[1]) Panas, l. c., p. 456.

Der Zustand besserte sich wenig; es wurde dann dem Patienten angerathen, sich für einige Zeit in die Klinik aufnehmen zu lassen, was er auch am 29. November 1898 befolgte.

29. November. Zustand wie oben; die Pupille ist eng, erweitert sich aber prompt nach wiederholter Einträufelung von Atropin.

Mit Priesnitz wird fortgefahren.

2. December Schmierkur, 2 g Ungt. ciner. pro die, 2mal täglich Atropin, Priesnitz.

Pupille weit, in der Cornea einige Infiltrate in der Mitte einer diffusen Trübung. Auf der Hinterseite derselben kleine Praecipitate.

8. December. Visus OD = $^6/_{60}$, Visus OS = $^6/_6$. 2mal täglich warme Umschläge, ferner Priesnitzverband und Atropin.

12. December. In der Cornea noch einige Infiltrate mit diffusen Conturen, auf der Hinterfläche derselben viele scharf umschriebene, braungefärbte kleine Exsudate.

Vom Limbus ziehen einzelne tiefe Gefässe in rechter Linie zu den Infiltraten.

Es ist oberflächliche und tiefe Injection des Bulbus vorhanden. Iris noch verfärbt; es ist schwierig, die Pupille mit Atropin erweitert zu halten.

29. December. Visus OD = $^3/_{24}$. Visus OS = $^6/_6$. 2 mal täglich Duboisin 1 pCt., 2 Stunden täglich warme Umschläge.

8. Januar 1899. Das rechte Auge ist wieder schmerzhaft, die Injection stärker.

14. Januar. Schmierkur beendigt. Die warmen Umschläge werden fortgesetzt.

20. Januar. Patient wird entlassen.

Visus OD = $^6/_{60}$, Visus OS = $^6/_6$.

Die Pupille ist durch Duboisin noch schwer erweitert zu halten. Iris gut gefärbt. Die Infiltrate in der Cornea sind kleiner.

Patient bekommt Kal. jodat. 15 : 200, 3 mal täglich 1 Theelöffel in Milch und setzt die warmen Umschläge fort.

30. Januar. Patient hat wieder viele Schmerzen im rechten Auge, die Pupille ist eng.

Nach wiederholter Einträuflung von Atropin erscheint die Pupille gleichmässig rund und gut erweitert. Es sind keine Synechien vorhanden.

Da der Zustand nicht besser geworden ist, wird im April 1899 dem Patienten angerathen, sich nochmals in die Klinik aufzunehmen zu lassen. Derselbe hat wenig Lust dazu, geht für einige Zeit nach Rotterdam und meldet sich am 25. Juli 1900 aufs neue an.

25. Juli 1900. Rechtes Auge. Leichte Ptosis. Die Cornea ist in den oberflächlichen und tiefen Lagen getrübt; es sind einzelne umschriebene Maculae vorhanden. Die Pupille ist verzogen, von der Iris ist wenig zu sehen.

Es besteht Strabismus divergens.

Visus OD = $^1/_{60}$, Tension = n.

Das linke Auge ist normal, hat vollen Visus.

Patient bekommt eine Atropinlösung ($^1/_2$ pCt.) mit und den Auftrag, diese 2 mal täglich in das rechte Auge zu tropfen.

15. August wird mit Massage der Cornea mittelst Ungt. praecip. flav. ($^1/_2$ pCt.) begonnen neben Atropineinträuflungen.

17. October. Das rechte Auge ist ruhig.

Visus OD = $^5/_{60}$. Mit der Massage der Cornea wird fortgefahren.

21. Nov. Visus OD = $^5/_{60}$, Visus OS = $^6/_6$.

Strabismus divergens OD 30°. Tenotomie angerathen.

2. Januar 1901. Patient wünscht Schieloperation.

Visus OD = $^2/_{60}$. Visus OS = $^6/_6$.

3. Januar. Patient wird in die Klinik aufgenommen.

Das rechte Auge ist injicirt; Tension OD = n +.

Warme Umschläge.

15. Januar. Phlyctaene am Limbus des rechten Auges. Ungt. praecip. flav. 1 pCt., 1 mal täglich.

27. Januar. Seit etwa einer Woche haben sich in der Conjunctiva bulbi über der Cornea ungefähr 8 kleine, Sagokörnern ähnliche Erhabenheiten entwickelt. Die Umgebung ist injicirt. Die Massage mit Ungt. flav. wird abgebrochen.

5. Febr. Oben in der Cornea Maculae. Die Körner in der Conjunctiva sind unverändert. Unten in der Cornea, dicht beim Limbus, ein kleines, weisses Pünktchen sichtbar.

6. Februar. Die Körner (Follikel) werden exstirpirt. Sie sitzen zum Theil in der Conjunctiva, zum Theil in der Sclera. Das Stück der Conjunctiva mit den Follikeln wird entfernt und die Wunde mit 3 Nähten geschlossen.

Zwei Follikel werden in die Augenkammer eines gesunden Kaninchens gebracht.

13. Februar. Das rechte Auge ist ruhig; Verbandabnahme, warme Umschläge.

25. Februar. Leichte Massage der Cornea mit Jodoformsalbe (10 pCt.), zweimal täglich.

Tension 0 D = — 1.

Den einen Tag ist das Auge irritirt, den anderen wieder ruhiger. Eine Besserung des Processes in der Cornea ist nicht zu constatiren, die Infiltrate bekommen im Gegentheil eine gelbliche Färbung, welche die Vermuthung verstärkt, dass hier Tuberculose im Spiele sei.

Die Massage mit Jodoformsalbe wird erfolglos bis 1. April fortgesetzt und dann beschlossen, die Lufttherapie zu versuchen.

1. April. Luftinsufflation in die vordere Kammer des rechten Auges. Es kommen 225 mm^3 klares, alkalisches Kammerwasser zum Vorschein.

3. April. Die Luft ist resorbirt.

13. April. Die Cornea hat sich etwas aufgehellt.

Patient hat Abends ein wenig Fieber (38,0). An den Lungen keine Veränderung zu finden, es besteht eine leichte Dilatatio cordis: im Urin eine Spur Albumen.

28. April. Die warmen Umschläge werden weggelassen. Bekommt täglich 1 g Jodkalium.

6. Mai. Luftinsufflation. Es kommen 200 mm^3 Kammerwasser zum Vorschein.

8. Mai. Die Luft ist resorbirt.

10. Mai. Luftinsufflation.

200 mm^3 Kammerwasser.

12. Mai. Die Luft ist resorbirt.

13. Mai. Luftinsufflation.

16. Mai. Die Luft ist resorbirt.

20. Mai. Luftinsufflation.

Einige Stunden nach der Operation ist die Tension + 2. Patient hat heftige Kopfschmerzen und bricht. Dies Alles verschwindet nach Application von Eisumschlägen.

3. Juni. Patient wird aus der Klinik entlassen. Das rechte Auge ist ruhig.

Visus 0 D = $^1/_{60}$. Visus 0 S = $^6/_6$. Tensin 0 D = n.

8. Juni. Das rechte Auge ist ruhig, die Cornea etwas heller. Visus 0 D = $^1/_{60}$.

27. Juli. Das rechte Auge ist ruhig. Visus 0 D = $^2/_{60}$.

23. September. Das rechte Auge ist vollkommen ruhig. Visus

0 D = $^5/_{60}$. Patient wird wegen Strabismus divergens 0 D in die Klinik aufgenommen.

27. September. Vorlagerung des Musc. rect. int. 0 D und Tenotomie des Musc. rect. ext. 0 D.

8. October. Patient wird aus der Klinik entlassen; es besteht noch leichter Strabismus divergens 0 D.

18. November. Rechtes Auge: Es besteht leichte Ptosis und Strabismus divergens $\pm 15^0$.

Die Cornea ist leicht getrübt; es sind tiefe Blutgefässchen sichtbar.

Die Pupille ist nach oben verzogen; an der unteren Hälfte derselben findet sich eine breite Synechie.

Die Iris ist leicht atrophisch.

Das Auge ist vollkommen ruhig und nach allen Seiten freibeweglich.

Visus = $^5/_{60}$.

Unten in der vorderen Augenkammer, im Kammerwinkel, sind zwei kleine Erhabenheiten zu sehen, welche früher nicht wahrzunehmen waren.

Da diese dicht an der Stelle liegen, wo bei den Insufflationen die Nadel durch die Cornea gestochen worden war, so ist schwer zu entscheiden, ob sie mit diesem Eingriffe in Verbindung stehen oder ob sie als Reste von Tuberkelknötchen zu betrachten sind.

Ich halte es nicht für überflüssig, dieses hier kurz anzuführen.

Der am 6. Februar 1901 unternommene Impfversuch hatte ein negatives Resultat.

Bei der pathologisch-anatomischen Untersuchung eines excidirten Follikels fanden sich typische Tuberkeln.

Epikrise von Fall III.

Wenn im Beginne die Diagnose auf eine mit Iridocyclitis complicirte, diffuse, parenchymatöse Keratitis mit unsicherer Aetiologie gestellt worden war, so wurde später durch verschiedene neu hinzutretende Symptome die Vermuthung bestätigt, dass Tuberkulose als das ursächliche Moment betrachtet werden musste. Ja, wir konnten mit ziemlich grosser Sicherheit diese Keratitis als eine tuberkulöse ansprechen.

Da der Krankheitsprocess sich gegenüber einer antiluetischen Kur ganz indifferent verhielt und irgendwelche Momente für das Vermuthen von hereditärer Lues nicht vorhanden waren, so musste der Gedanke an eine etwa vorhandene Syphilis immer mehr in den Hintergrund treten. — Das eigenartig gelbliche Aussehen der Infiltrate und das Auftreten von phlyctaenartigen kleinen Geschwülsten in der Conjunctiva und Sclera liessen immer mehr an Tuberkulose denken.

Die pathologisch-anatomische Untersuchung, bei welcher in den genannten Geschwülstchen typische Tuberkel nachgewiesen wurden, gab nach meiner Ansicht unserer Wahrscheinlichkeitsdiagnose die genügende Sicherheit.

Auch die Thatsache, dass sich der Process auf ein Auge

beschränkte, was bei hereditärer Lues gewöhnlich nicht der Fall ist, spricht für Tuberkulose.

Unter den Ursachen, welche bei Keratitis parenchymatosa in Frage kommen, können noch genannt werden:

Rheumatismus, Malaria, Influenza, Diabetes, chronische Hautaffectionen und Menstruationsstörungen.

Wenn auch diese aetiologischen Momente im Vergleiche zu Lues und Tuberkulose an Wichtigkeit bedeutend untergeordnet sind, so dürfen sie doch in zweifelhaften Fällen, wozu wir im Beginn den vorliegenden rechnen dürften, nicht aus dem Auge gelassen werden. Dies gilt namentlich von Malaria und Rheumatismus.

Bei unserem Patienten konnte von den genannten Erkrankungen keine einzige in Frage kommen. Es kann also die Diagnose lauten: diffuse, parenchymatöse, tuberkulöse Keratitis.

Wie wir schon früher mitgetheilt haben, ist es das Verdienst v. Hippel's [1]), als erster den pathologisch-anatomischen Nachweis geliefert zu haben, dass eine typische parenchymatöse Keratitis auf Tuberkulose beruhen kann. In einem typischen klinischen Falle ergab die Untersuchung, dass nicht nur in der Cornea, sondern auch in der Sclera und Uvea Tuberkel vorhanden waren.

Vor dieser Zeit hatte Bongartz [2]) an zwei Fällen von Iridocyclitis tuberculosa aus der Klinik von Michel pathologisch-anatomisch nachgewiesen, dass Keratitis parenchymatosa secundär bei einer tuberkulösen Entzündung des Bulbus auftreten kann.

Es ist vor Allem Michel gewesen, welcher darauf hingewiesen hat, wie häufig die Tuberkulose als aetiologisches Moment für verschiedene Augenerkrankungen betrachtet werden muss, und gerade aus seiner Klinik sind eine Reihe von Veröffentlichungen hervorgegangen, die viel zur Vermehrung unserer Kenntniss über die tuberkulöse Infection des Auges beigetragen haben.

Mit der tuberkulösen Entzündung der Cornea hat sich speciell Bach [3]) beschäftigt, und auf Grund seiner Erfahrung spricht er die Meinung aus, „dass die tuberkulöse Erkrankung der Hornhaut in den meisten Fällen secundär zu einer solchen des Ligamentum pectinatum hinzutritt, dass auch primär die

---

[1]) E. v. Hippel, Ueber Keratitis parenchymatosa. Arch. f. Ophth. XXXIX. 3.

[2]) Bongartz, l. c.

[3]) Bach, Die tuberkulöse Infection des Auges. Arch. f. Augenh. 1894. Bd. XXVIII, p. 36.

Randzone der Cornea Sitz von Tuberkelknötchen sein kann, die dann nach der Hornhaut vorrücken."

Die Tuberkulose der Cornea kann nach Bach[1]) entweder unter dem Bilde einer typischen parenchymatösen Keratitis oder einer sclerosirenden Keratitis auftreten.

Diese letztere, am meisten beobachtete Form tritt auf, wenn sich die Tuberkelknötchen im Ligamentum pectinatum periodisch entwickeln, während dadurch, dass an verschiedenen Stellen des Kammerwinkels Tuberkel entstehen, das Bild der typischen Keratitis parenchymatosa zum Ausdruck kommt.

Wo keine Knötchen im Ligamentum pectinatum oder in der Iris vorhanden sind, oder wo dieselben wegen der starken Trübung der Cornea nicht zu sehen sind, wird man Tuberkulose als Ursache nur dann mit einiger Wahrscheinlichkeit annehmen können, wenn Lues per se auszuschliessen und ein anderer tuberkulöser Herd im Körper nachweisbar ist [Bürstenbinder[2])].

Wichtig, namentlich im Zusammenhalte mit unserem Falle, ist die Mittheilung von Schmidt-Rimpler[3]), dass er einst bei einer tuberkulösen parenchymatösen Keratitis kleine Knötchen im episcleralen Gewebe in einigem Abstande von der Cornea hat auftreten sehen. Dieselben glichen grossen Phlyctaenen, zeigten Tuberkelstructur mit Riesenzellen, gaben aber bei Impfung in das Kaninchenauge und bei der Bacillenuntersuchung ein negatives Resultat. Auch in unserem Falle waren, wie oben angegeben, die gleichen Verhältnisse vorhanden.

Um die Frage zu beantworten, ob es vielleicht sichere Kennzeichen giebt, um eine tuberkulöse parenchymatöse Keratitis von einer luetischen zu unterscheiden, führen wir am besten die Conclusionen an, zu welchen v. Hippel[4]) in seiner, in vieler Hinsicht interessanten Abhandlung kommt:

a) „Beschläge der Cornea, sowie Synechien kommen sowohl bei der wahrscheinlich syphilitischen als der wahrscheinlich tuberkulösen Form vor, ebenso das doppelseitige Auftreten, wie die diffuse Trübung der Hornhaut.

b) Die nach Ablauf der Erkrankung zurückbleibenden tiefen Hornhautgefässe von charakteristischer Form kommen bei der

---

[1]) Bach, Die Tuberkulose der Hornhaut. Arch. f. Augenh. Bd. XXXII, p. 149.

[2]) Bürstenbinder, l. c. p. 85.

[3]) Schmidt-Rimpler, l. c. p. 85.

[4]) E. v. Hippel, Ueber Keratitis parenchymatosa. Arch. f. Ophth. 1896. XLII. 2. p. 194.

syphilitischen Keratitis sehr häufig, aber nicht absolut regelmässig vor, sie finden sich aber auch bei der wahrscheinlich tuberkulösen Form.

c) Letzteres gilt auch für die manchmal vor dem Eintritt der Hornhautentzündung, sehr oft, aber keineswegs regelmässig nach Ablauf derselben ophthalmoscopisch nachweisbaren aequatorialen chorioretinitischen Veränderungen.

d) Knötchenbildungen in Iris, Kammerwinkel und Hornhaut im Verlaufe der Keratitis parenchymatosa scheinen sich zwar häufiger bei der tuberkulösen Form zu finden, kommen aber auch in Fällen vor, wo das Bestehen hereditärer Syphilis als sicher angenommen werden muss. Zur sicheren Differentialdiagnose ist also auch dies Symptom nicht verwendbar.

Es ist die Möglichkeit zu beachten, dass auch bei hereditär Syphilitischen das Auge tuberkulös erkranken kann."

III. Technik der Operation und Erklärung des Heilungsvorgangs.

Die Luftinsufflation, wie sie bei den im vorigen Abschnitte beschriebenen Krankheitsfällen ausgeführt wurde, geschieht auf folgende Weise: Nach der üblichen Reinigung des Operationsfeldes und Anaesthesirung mittelst Einträuflung einer 5procentigen sterilen Cocainlösung wird am Rande der Cornea eine gewöhnliche Discissionsnadel bis in die vordere Augenkammer eingestochen und darauf vorsichtig zurückgezogen.

Durch die gemachte Oeffnung wird die dünne Canüle einer Pravaz'schen Spritze eingeführt, nachdem vorher die Spritze zur Hälfte mit steriler Luft gefüllt worden ist. Dies geschieht in der Weise, dass man Luft durch einen Pfropfen sterilisirter Watte einsaugt.

Darauf wird das Kammerwasser langsam in die Spritze gezogen, wobei der Stempel tiefer wie die vordere Augenkammer gehalten und fortwährend darauf geachtet wird, dass nicht durch Iris oder Cornea oder durch das Gewebe des Tuberkels die Oeffnung geschlossen wird.

Sowie die Kammer vollständig leer ist, wird, ohne die Spritze zu entfernen, vorsichtig Luft eingeblasen. Man achte vor allem auf die Tension des Auges, welche die normale nicht überschreiten darf.

Ein trockenes Verbändchen wird angelegt, und damit ist die Sache abgethan.

Die Reaction, welche direct nach der Operation eintritt, zeigt sich in einer deutlichen Vermehrung der pericornealen Injection, die aber schon am folgenden Tage wieder verschwunden ist.

Die Luft wird in einigen Tagen resorbirt und wieder durch Kammerwasser ersetzt.

Unangenehme Complicationen wurden nicht beobachtet, Schmerzen wurden auch nach dem Verschwinden der Cocainwirkung niemals geklagt, und ich glaube, nach den verschiedenen hier ausgeführten Insufflationen behaupten zu dürfen, dass diese Lufttherapie keine Nachtheile mit sich bringt.

Dass sie aber Vortheile besitzt, beweisen die günstigen Resultate, welche in den drei vermeldeten Fällen erhalten wurden. Vor allem in Fall I und III war die günstige Wendung in dem Processe nach Einleitung der Lufttherapie frappant.

Bei der ersten Luftinsufflation wurde die Punction der Cornea mit der Canüle der Spritze selbst gemacht, um auf diese Weise sicher zu sein, dass die Luft die vordere Augenkammer dauernd ausfülle; auch konnte auf diese Weise der Inhalt der vorderen Augenkammer gemessen werden. Das Einstechen der Canüle geht aber dann weniger bequem, und da auch durch die mit einer Nadel gemachte Oeffnung keine Luft entweicht, ist die später in allen Fällen angewandte Methode vorzuziehen.

Die oben beschriebene Behandlungsweise scheint, mir übrigens auf den tuberkulösen Process eine specifische Wirkung auszuüben. So blieb z. B. eine „gittrige“ Keratitis, bei welcher die verschiedensten Behandlungsmethoden wirkungslos geblieben waren, auch gegen die Lufttherapie vollkommen indifferent, ein Beweis, dass nicht jede parenchymatöse Keratitis unter dem Einflusse derselben zur Heilung kommt.

Wir kommen nun zu der Frage: Welcher Art ist das Agens, welches bei der Lufttherapie einen so günstigen Einfluss auf den tuberkulösen Process im Auge ausübt?

So wichtig die Beantwortung derselben erscheinen muss, so sehe ich auf der anderen Seite ganz gut ein, wie schwierig es ist, dieselbe auf einer einigermassen befriedigenden Weise zu lösen. Doch wollen wir immerhin wenigstens den Versuch machen, eine Erklärung für diese eigenartige therapeutische Wirkung zu finden.

Es ist hierzu nothwendig, dass wir uns für einen Augenblick auf das chirurgische Gebiet begeben und uns der glänzenden Resultate erinnern, welche bei der Peritonealtuberkulose durch die Laparotomie erhalten worden sind.

Seitdem Spencer Wells durch die genannte Operation, welche er in Folge eines Irrthums in der Diagnose ausführte, bei einer tuberkulösen Peritonitis eine unerwartete Heilung erzielte, sind eine Reihe von Fällen publicirt worden, in welchen sich die Laparotomie als curatives Mittel günstig bewährt hat.

Verschiedene Erklärungen über deren Heilwirkung sind versucht worden, und es wurden folgende Factoren als mehr oder minder wichtig hervorgehoben:

1. der Einfluss der Antiseptica,

2. der Effect der Manipulationen in der Bauchhöhle: mechanische Reizung,

3. die Druckverminderung in der Bauchhöhle,

4. die durch die Druckverminderung bewirkte Veränderung im Blut- und Lymphstrom,

5. die eintretende Bindegewebsreaction,

6. die Verklebung der kranken Peritonealflächen,

7. die Einwirkung des Lichtes,

8. der Luftcontact in chemischem, physischem und bacteriologischem Sinn (Nolen).

Ich erachte es für unsere Frage nicht von Bedeutung, diese verschiedenen Factoren einer kritischen Betrachtung zu unterziehen, sondern will nur vorübergehend darauf hinweisen, dass auch im Lichte (Lauenstein) der günstig wirkende Factor nicht gesucht werden kann, wie das Fortwuchern der Tuberkulose in der vorderen Augenkammer beweist, wo doch das Licht sicher in starkem Masse einwirken kann.

Für unseren Zweck ist es genügend zu constatiren, dass Nolen[1]) nach Erwägung dieser Punkte zu dem Schlusse kam, dass der Luftcontact das Essentielle bei der Operation sein müsse. Dieser schien ihm der einzige wirkliche Unterschied zu sein zwischen der Laparotomie, die den Process zur Heilung bringt und der Punctio abdominis, welche dazu nicht im Stande ist.

Auf Grund dieses und sich stützend auf der Thatsache, dass das Einblasen von Luft in die Bauchhöhle bei Thieren unschädlich ist, versuchte Nolen die Insufflation von sterilisirter und erwärmter Luft bei exsudativer tuberkulöser Peritonitis nach vorausgegangener Entleerung der Bauchhöhle durch Punction.

Diese Behandlungsweise, welche 1893 empfohlen und auch

[1]) Nolen, Een nieuwe methode van behandeling der exsudatieve tuberculeuse peritonitis. Nederl. Tijdschr. v. Geneesk. 1893. D I. No. 23.

von anderen [Kooperberg[1]), Wenckebach[2]) und Oosterbaan[3])] erprobt wurde, hat sich in vielen Fällen von wirklichem Nutzen gezeigt.

Hierbei sein bemerkt, dass von Nolen nur einmal in demselben Krankheitsfalle Luft eingeblasen und diese grösstentheils nach einigen Minuten wieder ausgesogen wurde.

Fräulein Schagen v. Soelen[4]) untersuchte die Frage, auf welche Weise die Luft in der Bauchhöhle heilend wirke, und kommt am Schlusse ihrer Arbeit zu folgenden Conclusionen:

1. „Die Heilung wird durch eine Hyperaemie resp. Entzündung des Peritoneums bewirkt, welche in Folge des operativen Eingriffes (Laparotomie oder Luftinsufflation) eintritt.

2. Diese Entzündung ist eine aseptische und wird durch den Reiz, den die Luft auf das Peritoneum ausübt, zu Stande gebracht.

3. Das Problem der Heilung der tuberkulösen Peritonitis wäre vollständig gelöst, wenn eine Antwort auf die allgemeine Frage gefunden würde: Wodurch und auf welche Weise wird durch erhöhte Blutzufuhr die Widerstandskraft der Gewebe gegen die Invasion von Krankheitserregern erhöht?“

Die Luft in der Bauchhöhle würde also nur dadurch heilend wirken, dass sie eine Entzündungshyperaemie resp. aseptische Entzündung bewirkt, m. a. W. jedes andere Agens, welches dieselbe Wirkung hätte, könnte ebensogut zur Genesung führen.

Nach meiner Meinung können diese Schlüsse nicht zur Erklärung des günstigen Einflusses der Luftinsufflation in die vordere Augenkammer bei Iris- und Corneatuberkulose herangezogen werden.

Was geschieht denn bei dem genannten Eingriffe?

1. Durch das Aufsaugen des Kammerwassers wird die vordere Augenkammer zeitlich aufgehoben, der Druck also stark vermindert, und es entsteht dadurch eine bedeutende Hyperaemie im vorderen Bulbustheile und besonders auch in der Iris als einem äusserst blutgefässreichen Organ. Diese Hyperaemie muss als eine gemischte betrachtet werden, da zwar das venöse Blut

---

[1]) Kooperberg, Insufflatie von lucht bij exsudatieve tuberculeuse peritonitis. Nederl. Tijdschr. v. Geneesk. 1894. II. No. 20.

[2]) Wenckebach, Luchtinblazing bij tuberculeuse peritonitis. Nederl. Tijdschr. v. Geneesk. 1895. I. No. 3.

[3]) Oosterbaan, Twee gevallen van peritonitis chronica tuberculosa. Nederl. Tijdschr. v. Geneesk. 1895. I. No. 5.

[4]) Schagen v. Soelen, Over tuberculeuse peritonitis en laparotomie. Dissert. Leiden. 1900.

unter den gegebenen Verhältnissen weniger gut abgeleitet, aber zugleich in einem kurzen Zeitraume viel arterielles Blut in die Uvea aufgenommen wird.

2. Es wird Luft eingeblasen, wodurch die vordere Augenkammer wieder hergestellt und die Tension wieder ungefähr zum Normalen zurückgebracht wird.

Dabei wird also ein Zustand geschaffen werden, bei welchem das Gefässgebiet in der Uvea und Retina bedeutend weiter geworden ist, während die An- und Abfuhr von Blut, die durch den Zustand der Gefässe ausserhalb des Auges bestimmt wird, ungefähr wieder derselbe geworden ist, wie vor der Luftinsufflation in die vordere Kammer.

Kann nun die Entleerung der vorderen Kammer an sich günstig auf den Process einwirken?

Es ist bekannt, dass eine Punction der Cornea häufig einen günstigen Einfluss auf verschiedene Augenerkrankungen ausübt und z. B. bei hartnäckigen Entzündungen der Cornea oder Uvea, sowie auch bei Trübungen des Glaskörpers empfohlen wird.

Auch scheint sie bei Keratitis parenchymatosa von Bedeutung zu sein, wenn Tuberkulose als Ursache vorliegt.

Aber nirgends findet man in der Litteratur mitgetheilt, dass die Paracentese bei Iristuberkulose günstig wirkt, und wo die Iridectomie, selbst die wiederholte, bei welcher doch ebenso alles Kammerwasser abfliesst, auch nur selten von günstigem Erfolg ist, da können wir der Entleerung der vordern Augenkammer keine besondere Wichtigkeit für den Heilungsvorgang einräumen.

Jedoch will ich der nach der Entleerung auftretenden Reaction nicht jeden günstigen Einfluss absprechen.

Die Erweiterung des Gefässgebietes bringt das Blut mit seinem Ernährungsmaterial in grösseren Contact mit dem bedrohten Gewebe und führt an früher weniger gut erreichbare Stellen bactericide Stoffe an, welche die Kraft der Tuberkelbacillen schwächen können.

In zweiter Hinsicht aber wird der relative Gehalt des Blutes an CO^2 in dem erweiterten Gefässgebiete ein grösserer sein. Es besteht also in diesem Sinne eine venöse Hyperaemie, und da, wie bekannt, die Behandlungsmethode von Bier[1]) bei tuberkulösen

[1]) Bier, Behandlung chirurg. Tuberkulose der Gliedmassen mit Stauungshyperaemie. Festschrift für Fr. v. Esmarch. 1893. Referat in Ned. Tijdschr. v. Geneesk. 1893. I. No. 21.

Bier, Weitere Mittheilungen über die Behandlung chirurgischer Tuberkulose mit Stauungshyperaemie. Arch. f. klin. Chirurgie. 1894. Bd. 48. p. 337.

Processen der Glieder gerade auf der Erzeugung einer venösen Hyperaemie beruht, muss zugegeben werden, dass auch auf diese Weise die Ausbreitung der Tuberkulose beeinträchtigt werden kann.

Auch die bekannte Thatsache, dass Stauungslungen eine beträchtliche relative Immunität gegen Tuberkulose besitzen (Rokitansky), sei in diesem Zusammenhange hier angeführt.

Ueberdies ist nach Hamburger[1]) die bactericide Wirkung des venösen Blutes ein gewichtiger Factor im Kampfe des Organismus gegen Bacterien.

Die Erklärung der günstigen Wirkung der venösen Stauung muss nach Bier darin gesucht werden,

1. dass durch die chronische Stauung Bindegewebsneubildung eintritt;

2. dass sich eine acute Entzündung bildet, die ebenso wie bei der Tuberculininjection den tuberkulösen Process beschränken kann;

3. dass chemische Veränderungen auftreten, durch welche für die Tuberkelbacillen giftige Stoffe entstehen.

Wir kommen also in Bezug auf den ersten Theil der Operation zu dem Schlusse, dass, wenn auch die Entleerung der vorderen Augenkammer aller Wahrscheinlichkeit nach einen Heilungsfactor bildet, dieselbe für sich allein doch nicht im Stande ist, die Tuberkulose zur Heilung zu bringen.

Es bleibt demnach der zweite Theil der Operation, das Einbringen von Luft übrig. Gerade in diesem letzteren Factor ist das Wirksame der hier angewandten Therapie zu suchen.

Für die Richtigkeit dieser Behauptung finden wir noch eine weitere Stütze in der Thatsache, dass nach Perforation des Bulbus der tuberkulöse Iristumor degenerirt und atrophisch wird.

Diese Atrophie und der augenblickliche Stillstand im Wachsthum bilden in zweifelhaften Fällen ein wichtiges diagnostisches Hülfsmittel gegenüber dem Sarcom, welches gerade erst nach der Perforation rascher wächst.

Was geschieht nun beim Einbringen von Luft in die vordere Augenkammer?

Es können hierbei 4 Momente in Frage kommen:

1. das mechanische,

2. das chemische, bei welchem zudem die Möglichkeit besteht, dass entweder eines der drei constituirenden Gase O, CO^2

[1]) Hamburger, Over den heilzamen moloed van veneuse stuwing en ontsteking in den stryd van het lichaam tegen bacteriën. Ned. Tijdschr. v. Geneesk. 1897. II. No. 5.

und N das wirksame Agens bildet oder dass alle gemeinsam wirken,

3. das physikalische.

Bei diesem haben wir zu denken

a) an die Temperatur der Luft,

b) den Feuchtigkeitsgrad,

c) die Thatsache, dass die Flüssigkeit durch ein Gas ersetzt wird,

4. das bactericide.

Dabei muss dann wieder untersucht werden, ob der Sauerstoff, der Stickstoff oder die Kohlensäure vernichtend auf die Tuberkelbacillen wirkt, oder ob gerade die Zusammenwirkung dieser drei Bestandtheile von Wichtigkeit ist.

Diese Möglichkeiten werden gesondert durch das Experiment zu prüfen sein, und wenn schliesslich eine befriedigende Antwort nicht zu erhalten ist, wird weiter untersucht werden müssen, welche Combination der genannten Factoren das eigentlich Wirksame darstellt.

Die Beantwortung einer so grossen Reihe von Fragen beweist zur Genüge, wie schwierig es ist, den Heilungsvorgang bei der Lufttherapie zu erklären.

Es wäre nun sicher nahe gelegen, auch durch Versuche an Thieren dieses interessante Räthsel zu lösen, besonders da die vordere Augenkammer ein äusserst geeignetes Object für das Anstellen von Experimenten ist. Kann man doch hier die Entwicklung des Tuberkels ganz gut verfolgen und stets unter gleichen Bedingungen seine Versuche anstellen. Ueberdies kann auch der Effect eines Agens hier viel besser beurtheilt werden, wie in irgend einem anderen Theile des Körpers.

Leider fehlte mir die genügende Zeit, um diese Studien sofort in die Hand zu nehmen. Ich hoffe aber später Gelegenheit zu finden, auch von dieser Seite das Problem der Augentuberkulose in Angriff zu nehmen, und will vorläufig nur noch Folgendes bemerken:

Eine mechanische Wirkung scheint mir für den Heilungsvorgang nicht in Frage zu kommen. Wird doch bei der Punction der Cornea, von welcher wir sahen, dass sie eine Heilung nicht herbeizuführen vermag, ebenso eine Veränderung der mechanischen Bedingungen geschaffen, wie bei der Insufflation.

Dasselbe gilt wohl von der chemischen Wirkung, namentlich aber von der durch dieselbe hervorgerufenen Entzündungshyperaemie oder aseptischen Entzündung, wie sie von Schagen

v. Soelen angenommen wird. Von ersterer kann im Auge, wie wir gezeigt haben, keine Rede sein, sondern höchstens von einer mehr als venöse Hyperaemie zu qualificirenden Blutüberfüllung; noch viel weniger aber waren im freien, gesunden Theile der Iris Entzündungserscheinungen zu constatiren: es trat keine Verfärbung des nicht angegriffenen Gewebes auf, es bildeten sich in diesem Theile keine Synechien, es wurden keine stechenden Schmerzen geklagt, während die Lichtscheu sicher nicht zunahm. Auch konnte man bereits einen Tag nach der Operation gewiss nicht mehr von einer intensiven pericornealen Injection sprechen, das Auge zeigte im Gegentheil eine Verminderung der Irritation. Dies Alles war namentlich bei dem Patienten Vet deutlich zu beobachten.

Ich muss es daher bezweifeln, dass die Heilwirkung unserer Methode auf dem Wege zu suchen ist, den Schagen v. Soelen eingeschlagen hat, und glaube die chemische Wirkung und die darauf folgende physiologische Reaction als nebensächlich betrachten zu dürfen.

Ueber die Wirkung auf physikalischem Wege muss ich bemerken, dass die kleine, in das Auge eingebrachte Quantität von Luft — es sind etwa 175 mm^3 — die Temperatur und den Feuchtigkeitsgrad der Umgebung rasch annehmen wird, sodass auch diese Seite der physischen Wirkung der Lufttherapie wahrscheinlich nicht die Quintessenz sein kann.

Von grösserer Wichtigkeit erachte ich das unter e genannte Moment.

Wenn der Tumor sich nicht mehr in einer Umgebung von Flüssigkeit, sondern von Gas befindet, so wird die Folge sein, dass an der Oberfläche kein Austausch von Stoffwechselproducten der Gewebeelemente und der Bacterien mehr stattfinden kann, wie solches vorher in der umgebenden Flüssigkeit möglich war. Dass auch hierdurch das Absterben des Solitärtuberkels eintreten kann, ist gewiss wahrscheinlich.

Ist aber darin wirklich die Ursache gelegen, dann muss auch die Insufflation jedes anderen indifferenten Gases, z. B. von Wasserstoff oder Stickstoff, für sich allein ebenso die Heilung der Tuberkulose zur Folge haben. Zeigt sich aber, dass wirklich die Luft dazu nothwendig ist, dann bleibt nur noch der unter 4 genannte Einfluss übrig.

In Bezug auf die bactericide Wirkung der Luft auf Tuberkelbacillen bin ich nun der Ansicht, dass der indifferente

Stickstoff höchstwahrscheinlich auch hier der Hauptfactor nicht sein wird.

Ob dieser im Sauerstoff oder in der Kohlensäure zu suchen ist, auf diese Frage will ich nur bemerken, dass sowohl die klinische Erfahrung (Bier), als auch das Experiment (Hamburger) darauf hinzuweisen scheinen, dass in der That der letztere als das heilbringende Agens zu betrachten ist. Ich will aber nicht schliessen, ohne nochmals zu betonen, dass hier das Experiment den Ausschlag geben muss. Dieses wird aber in dem Versuche zu bestehen haben, die artificielle Tuberkulose des thierischen Auges wieder zur Heilung zu bringen, ferner aber auch darin, dass bei der Therapie der in Frage kommenden Krankheitsfälle die Umstände in dem einen oder anderen Sinne variirt werden.

Es erübrigt endlich noch die Mittheilung, dass in einem Falle von Episcleritis und sclerosirender Keratitis, bei welchem in der letzten Zeit ebenfalls die tuberkulöse Natur des Processes deutlich geworden ist und welcher lange Zeit mit den verschiedensten Mitteln behandelt wurde, die subjectiven Klagen (Schmerzen, Thränen) auf subconjunctivale Lufteinblasungen wie mit einem Zauberschlage verschwanden und das Auge viel ruhiger wurde.

Bei der Patientin, die sich noch in Behandlung befindet, werden die Lufteinblasungen ein- bis zweimal die Woche in Anwendung gebracht.

Wenn es richtig ist, dass die Lufttherapie einen besonders heilsamen Einfluss auf die tuberkulösen Processe auszuüben im Stande ist, dann steht derselben sicherlich noch eine schöne Zukunft bevor, und es können dann auch Fälle von Tuberkulose der Chorioidea, der Gelenke (Synovialtuberkulose), der Blase, des Nierenbeckens etc. in ihren Bereich gezogen werden.

Am Schlusse ist es mir eine angenehme Pflicht, meinem hochgeehrten Freunde, Herrn Prof. Dr. W. Koster, meinen herzlichsten Dank abzustatten für die Hülfe und Anleitung, die mir nicht allein bei der Anfertigung dieser Arbeit, sondern auch im Allgemeinen bei meinen ophthalmologischen Studien zu Theil geworden sind.